

## AVERTISSEMENT

Ce document numérisé est le fruit d'un long travail approuvé par le jury de soutenance et mis à disposition de l'ensemble de la communauté universitaire élargie.

Il est soumis à la propriété intellectuelle de l'auteur au même titre que sa version papier. Ceci implique une obligation de citation et de référencement lors de l'utilisation de ce document.

D'autre part, toute contrefaçon, plagiat, reproduction illicite encourt une poursuite pénale.

La Bibliothèque a pris soin d'adresser un courrier à l'auteur dans lequel elle l'informe de la mise en ligne de son travail. Celui-ci peut en suspendre la diffusion en prenant contact avec notre service.

➤ Contact SCD Nancy 1 : [theses.sciences@scd.uhp-nancy.fr](mailto:theses.sciences@scd.uhp-nancy.fr)

## LIENS

Code de la Propriété Intellectuelle. articles L 122. 4

Code de la Propriété Intellectuelle. articles L 335.2- L 335.10

[http://www.cfcopies.com/V2/leg/leg\\_droi.php](http://www.cfcopies.com/V2/leg/leg_droi.php)

<http://www.culture.gouv.fr/culture/infos-pratiques/droits/protection.htm>

**THESE**

Pour obtenir le grade de

**DOCTEUR EN MEDECINE**

Présentée et soutenue publiquement dans le cadre du  
Troisième Cycle de Médecine Spécialisée

Par

**Romain Mathias TOURNIAIRE**  
né le 16/04/1977, à Chambéry, Savoie (73)

Le 23 octobre 2008

**Le monitoring récurrentiel**  
**(enregistrement électromyographique peropératoire)**  
**est-il prédictif de la mobilité laryngée postopératoire**  
**dans la chirurgie thyroïdienne ? Etude pilote**

Examineurs de la thèse :

**M. Claude SIMON**  
**M. Gilles GROSDIDIER**  
**M. Roger JANKOWSKI**  
**Me Eliane ALBUISSON**  
**M. Pierre LINDAS**

**Professeur des Universités (Président)**  
**Professeur des Universités (Juge)**  
**Professeur des Universités (Juge)**  
**Professeur des Universités (Juge)**  
**Praticien Hospitalier (Juge)**



**THESE**

**Pour obtenir le grade de**

**DOCTEUR EN MEDECINE**

**Présentée et soutenue publiquement dans le cadre du  
Troisième Cycle de Médecine Spécialisée**

**Par**

**Romain Mathias TOURNIAIRE  
né le 16/04/1977, à Chambéry, Savoie (73)**

**Le 23 octobre 2008**

**Le monitoring récurrentiel  
(enregistrement électromyographique peropératoire)  
est-il prédictif de la mobilité laryngée postopératoire  
dans la chirurgie thyroïdienne ? Etude pilote**

**Examineurs de la thèse :**

**M. Claude SIMON  
M. Gilles GROSDIDIER  
M. Roger JANKOWSKI  
Me Eliane ALBUISSON  
M. Pierre LINDAS**

**Professeur des Universités (Président)  
Professeur des Universités (Juge)  
Professeur des Universités (Juge)  
Professeur des Universités (Juge)  
Praticien Hospitalier (Juge)**

FACULTÉ DE MÉDECINE DE NANCY

-----  
**Président de l'Université : Professeur Jean-Pierre FINANCE**

**Doyen de la Faculté de Médecine : Professeur Henry COUDANE**

**Vice Doyen Recherche : Professeur Jean-Louis GUEANT**

**Vice Doyen Pédagogie : Professeur Annick BARBAUD**

**Vice Doyen Campus : Professeur Marie-Christine BÉNÉ**

**Asseseurs :**

du 1<sup>er</sup> Cycle :

du 2<sup>ème</sup> Cycle :

du 3<sup>ème</sup> Cycle :

Filières professionnalisées :

Prospective :

FMC/EPP :

**M. le Professeur François ALLA**

**M. le Professeur Jean-Pierre BRONOWICKI**

**M. le Professeur Pierre-Edouard BOLLAERT**

**M. le Professeur Christophe CHOSEROT**

**M. le Professeur Laurent BRESLER**

**M. le Professeur Jean-Dominique DE KORWIN**

**DOYENS HONORAIRES**

Professeur Adrien DUPREZ – Professeur Jean-Bernard DUREUX

Professeur Jacques ROLAND – Professeur Patrick NEITER

=====

**PROFESSEURS HONORAIRES**

Jean LOCHARD – Gabriel FAIVRE – Jean-Marie FOLIGUET - Guy RAUBER – Paul SADOUL

Raoul SENAULT - Jacques LACOSTE – Jean BEUREY – Jean SOMMELET – Pierre HARTEMANN

Emile de LAVERGNE - Augusta TREHEUX – Michel MANCIAUX – Paul GUILLEMIN – Pierre PAYSANT

Jean-Claude BURDIN – Claude CHARDOT – Jean-Bernard DUREUX – Jean DUHEILLE

Jean-Marie GILGENKRANTZ – Simone GILGENKRANTZ - Pierre ALEXANDRE – Robert FRISCH – Michel PIERSON

Jacques ROBERT - Gérard DEBRY – Michel WAYOFF – François CHERRIER – Oliéro GUERCI

Gilbert PERCEBOIS – Claude PERRIN – Jean PREVOT – Jean FLOQUET - Alain GAUCHER – Michel LAXENAIRE

Michel BOULANGE – Michel DUC – Claude HURIET – Pierre LANDES - Alain LARCAN – Gérard VAILLANT

Daniel ANTHOINE – Pierre GAUCHER – René-Jean ROYER - Hubert UFFHOLTZ – Jacques LECLERE – Jacques BORRELLY

Michel RENARD – Jean-Pierre DESCHAMPS - Pierre NABET – Marie-Claire LAXENAIRE – Adrien DUPREZ – Paul VERT

Bernard LEGRAS – Pierre MATHIEU – Jean-Marie POLU - Antoine RASPILLER – Gilbert THIBAUT - Michel WEBER

Gérard FIEVE – Daniel SCHMITT – Colette VIDAILHET – Alain BERTRAND – Hubert GERARD - Jean-Pierre NICOLAS

Francis PENIN – Michel STRICKER Daniel BURNEL – Michel VIDAILHET – Claude BURLET – Jean-Pierre DELAGOUTTE

Jean-Pierre MALLIÉ - Danièle SOMMELET – Professeur Luc PICARD - Professeur Guy PETIET

=====

**PROFESSEURS DES UNIVERSITÉS  
PRATICIENS HOSPITALIERS**

(Disciplines du Conseil National des Universités)

**42<sup>ème</sup> Section : MORPHOLOGIE ET MORPHOGENÈSE**

1<sup>ère</sup> sous-section : (*Anatomie*)

Professeur Jacques ROLAND – Professeur Gilles GROSDIDIER

Professeur Pierre LASCOMBES – Professeur Marc BRAUN

2<sup>ème</sup> sous-section : (*Cytologie et histologie*)

Professeur Bernard FOLIGUET

3<sup>ème</sup> sous-section : (*Anatomie et cytologie pathologiques*)

Professeur François PLENAT – Professeur Jean-Michel VIGNAUD

-----

**43<sup>ème</sup> Section : BIOPHYSIQUE ET IMAGERIE MÉDICALE**

1<sup>ère</sup> sous-section : (*Biophysique et médecine nucléaire*)

Professeur Gilles KARCHER – Professeur Pierre-Yves MARIE – Professeur Pierre OLIVIER

2<sup>ème</sup> sous-section : (*Radiologie et imagerie médicale*)

Professeur Luc PICARD – Professeur Denis REGENT – Professeur Michel CLAUDON

Professeur Serge BRACARD – Professeur Alain BLUM – Professeur Jacques FÉLBLINGER

Professeur René ANXIONNAT

**44<sup>ème</sup> Section : BIOCHIMIE, BIOLOGIE CELLULAIRE ET MOLÉCULAIRE, PHYSIOLOGIE ET NUTRITION**

**1<sup>ère</sup> sous-section : (Biochimie et biologie moléculaire)**

Professeur Jean-Louis GUÉANT – Professeur Jean-Luc OLIVIER – Professeur Bernard NAMOUR

**2<sup>ème</sup> sous-section : (Physiologie)**

Professeur Jean-Pierre CRANCE

Professeur François MARCHAL – Professeur Philippe HAOUZI

**3<sup>ème</sup> sous-section : (Biologie Cellulaire (type mixte : biologique))**

Professeur Ali DALLOUL

**4<sup>ème</sup> sous-section : (Nutrition)**

Professeur Olivier ZIEGLER

-----

**45<sup>ème</sup> Section : MICROBIOLOGIE, MALADIES TRANSMISSIBLES ET HYGIÈNE**

**1<sup>ère</sup> sous-section : (Bactériologie – virologie ; hygiène hospitalière)**

Professeur Alain LOZNIEWSKI

**3<sup>ème</sup> sous-section : (Maladies infectieuses ; maladies tropicales)**

Professeur Thierry MAY – Professeur Christian RABAUD

-----

**46<sup>ème</sup> Section : SANTÉ PUBLIQUE, ENVIRONNEMENT ET SOCIÉTÉ**

**1<sup>ère</sup> sous-section : (Épidémiologie, économie de la santé et prévention)**

Professeur Philippe HARTEMANN – Professeur Serge BRIANÇON

Professeur Francis GUILLEMIN – Professeur Denis ZMIROU-NAVIER – Professeur François ALLA

**2<sup>ème</sup> sous-section : (Médecine et santé au travail)**

Professeur Guy PETIET – Professeur Christophe PARIS

**3<sup>ème</sup> sous-section : (Médecine légale et droit de la santé)**

Professeur Henry COUDANE

**4<sup>ème</sup> sous-section : (Biostatistiques, informatique médicale et technologies de communication)**

Professeur François KOHLER – Professeur Éliane ALBUISSON

-----

**47<sup>ème</sup> Section : CANCÉROLOGIE, GÉNÉTIQUE, HÉMATOLOGIE, IMMUNOLOGIE**

**1<sup>ère</sup> sous-section : (Hématologie ; transfusion)**

Professeur Christian JANOT – Professeur Thomas LECOMPTE – Professeur Pierre BORDIGONI

Professeur Pierre LEDERLIN – Professeur Jean-François STOLTZ – Professeur Pierre FEUGIER

**2<sup>ème</sup> sous-section : (Cancérologie ; radiothérapie)**

Professeur François GUILLEMIN – Professeur Thierry CONROY

Professeur Pierre BEY – Professeur Didier PEIFFERT – Professeur Frédéric MARCHAL

**3<sup>ème</sup> sous-section : (Immunologie)**

Professeur Gilbert FAURE – Professeur Marie-Christine BENE

**4<sup>ème</sup> sous-section : (Génétique)**

Professeur Philippe JONVEAUX – Professeur Bruno LEHEUP

-----

**48<sup>ème</sup> Section : ANESTHÉSIOLOGIE, RÉANIMATION, MÉDECINE D'URGENCE,  
PHARMACOLOGIE ET THÉRAPEUTIQUE**

**1<sup>ère</sup> sous-section : (Anesthésiologie et réanimation chirurgicale)**

Professeur Claude MEISTELMAN – Professeur Dan LONGROIS – Professeur Hervé BOUAZIZ

Professeur Paul-Michel MERTES

**2<sup>ème</sup> sous-section : (Réanimation médicale)**

Professeur Henri LAMBERT – Professeur Alain GERARD

Professeur Pierre-Édouard BOLLAERT – Professeur Bruno LÉVY

**3<sup>ème</sup> sous-section : (Pharmacologie fondamentale ; pharmacologie clinique)**

Professeur Patrick NETTER – Professeur Pierre GILLET

**4<sup>ème</sup> sous-section : (Thérapeutique)**

Professeur François PAILLE – Professeur Gérard GAY – Professeur Faiez ZANNAD

-----

**49<sup>ème</sup> Section : PATHOLOGIE NERVEUSE ET MUSCULAIRE, PATHOLOGIE MENTALE,  
HANDICAP et RÉÉDUCATION**

**1<sup>ère</sup> sous-section : (Neurologie)**

Professeur Gérard BARROCHE – Professeur Hervé VESPIGNANI

Professeur Xavier DUCROCQ

**2<sup>ème</sup> sous-section : (Neurochirurgie)**

Professeur Jean-Claude MARCHAL – Professeur Jean AUQUE

Professeur Thierry CIVIT

**3<sup>ème</sup> sous-section : (Psychiatrie d'adultes)**

Professeur Jean-Pierre KAHN – Professeur Raymund SCHWAN

**4<sup>ème</sup> sous-section : (Pédopsychiatrie)**

Professeur Daniel SIBERTIN-BLANC

**5<sup>ème</sup> sous-section : (Médecine physique et de réadaptation)**

Professeur Jean-Marie ANDRE – Professeur Jean PAYSANT

-----

**50<sup>ème</sup> Section : PATHOLOGIE OSTÉO-ARTICULAIRE, DERMATOLOGIE et CHIRURGIE PLASTIQUE**

**1<sup>ère</sup> sous-section : (Rhumatologie)**

Professeur Jacques POUREL – Professeur Isabelle VALCKENAERE – Professeur Damien LOEUILLE

**2<sup>ème</sup> sous-section : (Chirurgie orthopédique et traumatologique)**

Professeur Daniel MOLE

Professeur Didier MAINARD – Professeur François SIRVEAUX – Professeur Laurent GALOIS

**3<sup>ème</sup> sous-section : (Dermato-vénérologie)**

Professeur Jean-Luc SCHMUTZ – Professeur Annick BARBAUD

**4<sup>ème</sup> sous-section : (Chirurgie plastique, reconstructrice et esthétique)**

Professeur François DAP – Professeur Gilles DAUTEL

-----

**51<sup>ème</sup> Section : PATHOLOGIE CARDIORESPIRATOIRE et VASCULAIRE**

**1<sup>ère</sup> sous-section : (Pneumologie)**

Professeur Yves MARTINET – Professeur Jean-François CHABOT – Professeur Ari CHAOUAT

**2<sup>ème</sup> sous-section : (Cardiologie)**

Professeur Etienne ALIOT – Professeur Yves JUILLIERE – Professeur Nicolas SADOUL

Professeur Christian de CHILLOU

**3<sup>ème</sup> sous-section : (Chirurgie thoracique et cardiovasculaire)**

Professeur Jean-Pierre VILLEMOT

Professeur Jean-Pierre CARTEAUX – Professeur Loïc MACE

**4<sup>ème</sup> sous-section : (Chirurgie vasculaire ; médecine vasculaire)**

-----

**52<sup>ème</sup> Section : MALADIES DES APPAREILS DIGESTIF et URINAIRE**

**1<sup>ère</sup> sous-section : (Gastroentérologie ; hépatologie)**

Professeur Marc-André BIGARD

Professeur Jean-Pierre BRONOWICKI

**2<sup>ème</sup> sous-section : (Chirurgie digestive)**

**3<sup>ème</sup> sous-section : (Néphrologie)**

Professeur Michèle KESSLER – Professeur Dominique HESTIN (Mme) – Professeur Luc FRIMAT

**4<sup>ème</sup> sous-section : (Urologie)**

Professeur Philippe MANGIN – Professeur Jacques HUBERT – Professeur Luc CORMIER

-----

**53<sup>ème</sup> Section : MÉDECINE INTERNE, GÉRIATRIE et CHIRURGIE GÉNÉRALE**

**1<sup>ère</sup> sous-section : (Médecine interne)**

Professeur Denise MONERET-VAUTRIN – Professeur Denis WAHL

Professeur Jean-Dominique DE KORWIN – Professeur Pierre KAMINSKY

Professeur Athanase BENETOS - Professeur Gisèle KANNY – Professeur Abdelouahab BELLOU

**2<sup>ème</sup> sous-section : (Chirurgie générale)**

Professeur Patrick BOISSEL – Professeur Laurent BRESLER

Professeur Laurent BRUNAUD – Professeur Ahmet AYAV

-----

**54<sup>ème</sup> Section : DÉVELOPPEMENT ET PATHOLOGIE DE L'ENFANT, GYNÉCOLOGIE-OBSTÉTRIQUE,  
ENDOCRINOLOGIE ET REPRODUCTION**

**1<sup>ère</sup> sous-section : (Pédiatrie)**

Professeur Pierre MONIN

Professeur Jean-Michel HASCOET – Professeur Pascal CHASTAGNER – Professeur François FEILLET –

Professeur Cyril SCHWEITZER

**2<sup>ème</sup> sous-section : (Chirurgie infantile)**

Professeur Michel SCHMITT – Professeur Pierre JOURNEAU

**3<sup>ème</sup> sous-section : (Gynécologie-obstétrique ; gynécologie médicale)**

Professeur Michel SCHWEITZER – Professeur Jean-Louis BOUTROY

Professeur Philippe JUDLIN – Professeur Patricia BARBARINO – Professeur Bruno DEVAL

**4<sup>ème</sup> sous-section : (Endocrinologie et maladies métaboliques)**

Professeur Georges WERYHA – Professeur Marc KLEIN – Professeur Bruno GUERCI

-----

**55<sup>ème</sup> Section : PATHOLOGIE DE LA TÊTE ET DU COU**

**1<sup>ère</sup> sous-section : (Oto-rhino-laryngologie)**

Professeur Claude SIMON – Professeur Roger JANKOWSKI

**2<sup>ème</sup> sous-section : (Ophtalmologie)**

Professeur Jean-Luc GEORGE – Professeur Jean-Paul BERROD – Professeur Karine ANGIOI-DUPREZ

**3<sup>ème</sup> sous-section : (Chirurgie maxillo-faciale et stomatologie)**

Professeur Jean-François CHASSAGNE

=====

**PROFESSEURS DES UNIVERSITÉS**

**64<sup>ème</sup> Section : BIOCHIMIE ET BIOLOGIE MOLÉCULAIRE**

Professeur Sandrine BOSCHI-MULLER

=====

**MAÎTRES DE CONFÉRENCES DES UNIVERSITÉS - PRATICIENS HOSPITALIERS**

**42<sup>ème</sup> Section : MORPHOLOGIE ET MORPHOGENÈSE**

**1<sup>ère</sup> sous-section : (Anatomie)**

Docteur Bruno GRIGNON – Docteur Thierry HAUMONT

**2<sup>ème</sup> sous-section : (Cytologie et histologie)**

Docteur Edouard BARRAT

Docteur Françoise TOUATI – Docteur Chantal KOHLER

**3<sup>ème</sup> sous-section : (Anatomie et cytologie pathologiques)**

Docteur Béatrice MARIE

Docteur Laurent ANTUNES

-----

**43<sup>ème</sup> Section : BIOPHYSIQUE ET IMAGERIE MÉDICALE**

**1<sup>ère</sup> sous-section : (Biophysique et médecine nucléaire)**

Docteur Marie-Hélène LAURENS – Docteur Jean-Claude MAYER

Docteur Pierre THOUVENOT – Docteur Jean-Marie ESCANYE – Docteur Amar NAOUN

-----

**44<sup>ème</sup> Section : BIOCHIMIE, BIOLOGIE CELLULAIRE ET MOLÉCULAIRE, PHYSIOLOGIE ET NUTRITION**

**1<sup>ère</sup> sous-section : (Biochimie et biologie moléculaire)**

Docteur Jean STRACZEK – Docteur Sophie FREMONT

Docteur Isabelle GASTIN – Docteur Marc MERTEN – Docteur Catherine MALAPLATE-ARMAND

**2<sup>ème</sup> sous-section : (Physiologie)**

Docteur Gérard ETHEVENOT – Docteur Nicole LEMAU de TALANCE – Docteur Christian BEYAERT

Docteur Bruno CHENUÉL

**4<sup>ème</sup> sous-section : (Nutrition)**

Docteur Didier QUILLIOT – Docteur Rosa-Maria RODRIGUEZ-GUEANT

-----

**45<sup>ème</sup> Section : MICROBIOLOGIE, MALADIES TRANSMISSIBLES ET HYGIÈNE**  
**1<sup>ère</sup> sous-section :** (*Bactériologie – Virologie ; hygiène hospitalière*)  
Docteur Francine MORY – Docteur Christine LION  
Docteur Michèle DAILLOUX – Docteur Véronique VENARD  
**2<sup>ème</sup> sous-section :** (*Parasitologie et mycologie*)  
Docteur Marie-France BIAVA – Docteur Nelly CONTET-AUDONNEAU – Docteur Marie MACHOUART

-----

**46<sup>ème</sup> Section : SANTÉ PUBLIQUE, ENVIRONNEMENT ET SOCIÉTÉ**  
**1<sup>ère</sup> sous-section :** (*Epidémiologie, économie de la santé et prévention*)  
Docteur Alexis HAUTEMANIÈRE  
**4<sup>ème</sup> sous-section :** (*Biostatistiques, informatique médicale et technologies de communication*)  
Docteur Pierre GILLOIS

-----

**47<sup>ème</sup> Section : CANCÉROLOGIE, GÉNÉTIQUE, HÉMATOLOGIE, IMMUNOLOGIE**  
**1<sup>ère</sup> sous-section :** (*Hématologie ; transfusion*)  
Docteur François SCHOONEMAN  
**2<sup>ème</sup> sous-section :** (*Cancérologie ; radiothérapie : cancérologie (type mixte : biologique)*)  
Docteur Lina BEZDETAYAYA épouse BOLOTINE  
**3<sup>ème</sup> sous-section :** (*Immunologie*)  
Docteur Anne KENNEL – Docteur Marcelo DE CARVALHO BITTENCOURT  
**4<sup>ème</sup> sous-section :** (*Génétique*)  
Docteur Christophe PHILIPPE

-----

**48<sup>ème</sup> Section : ANESTHÉSIOLOGIE, RÉANIMATION, MÉDECINE D'URGENCE,  
PHARMACOLOGIE ET THÉRAPEUTIQUE**  
**1<sup>ère</sup> sous-section :** (*Anesthésiologie et réanimation chirurgicale*)  
Docteur Jacqueline HELMER – Docteur Gérard AUDIBERT  
**3<sup>ème</sup> sous-section :** (*Pharmacologie fondamentale ; pharmacologie clinique*)  
Docteur Françoise LAPICQUE – Docteur Marie-José ROYER-MORROT – Docteur Nicolas GAMBIER

-----

**50<sup>ème</sup> Section : RHUMATOLOGIE**  
**1<sup>ère</sup> sous-section :** (*Rhumatologie*)  
Docteur Anne-Christine RAT

-----

**54<sup>ème</sup> Section : DÉVELOPPEMENT ET PATHOLOGIE DE L'ENFANT, GYNÉCOLOGIE-OBSTÉTRIQUE,  
ENDOCRINOLOGIE ET REPRODUCTION**  
**5<sup>ème</sup> sous-section :** (*Biologie et médecine du développement et de la reproduction*)  
Docteur Jean-Louis CORDONNIER

=====

## **MAÎTRES DE CONFÉRENCES**

**5<sup>ème</sup> section : SCIENCE ÉCONOMIE GÉNÉRALE**  
Monsieur Vincent LHUILLIER

-----

**40<sup>ème</sup> section : SCIENCES DU MÉDICAMENT**  
Monsieur Jean-François COLLIN

-----

**60<sup>ème</sup> section : MÉCANIQUE, GÉNIE MÉCANIQUE ET GÉNIE CIVILE**  
Monsieur Alain DURAND

-----

**61<sup>ème</sup> section : GÉNIE INFORMATIQUE, AUTOMATIQUE ET TRAITEMENT DU SIGNAL**  
Monsieur Jean REBSTOCK – Monsieur Walter BLONDEL

**64<sup>ème</sup> section : BIOCHIMIE ET BIOLOGIE MOLÉCULAIRE**

Mademoiselle Marie-Claire LANHERS

Monsieur Franck DALIGAULT

-----

**65<sup>ème</sup> section : BIOLOGIE CELLULAIRE**

Mademoiselle Françoise DREYFUSS – Monsieur Jean-Louis GELLY

Madame Ketsia HESS – Monsieur Pierre TANKOSIC – Monsieur Hervé MEMBRE – Monsieur Christophe NEMOS

Madame Natalia DE ISLA

-----

**66<sup>ème</sup> section : PHYSIOLOGIE**

Monsieur Nguyen TRAN

-----

**67<sup>ème</sup> section : BIOLOGIE DES POPULATIONS ET ÉCOLOGIE**

Madame Nadine MUSSE

-----

**68<sup>ème</sup> section : BIOLOGIE DES ORGANISMES**

Madame Tao XU-JIANG

=====

**MAÎTRES DE CONFÉRENCES ASSOCIÉS**

**Médecine Générale**

Professeur associé Alain AUBREGE

Docteur Francis RAPHAEL

Docteur Jean-Marc BOIVIN

Docteur Jean-Louis ADAM

Docteur Elisabeth STEYER

=====

**PROFESSEURS ÉMÉRITES**

Professeur Michel BOULANGE – Professeur Alain LARCAN - Professeur Daniel ANTHOINE

Professeur Paul VERT - Professeur Pierre MATHIEU - Professeur Gilbert THIBAUT

Mme le Professeur Colette VIDAILHET – Professeur Alain BERTRAND - Professeur Jean-Pierre NICOLAS

Professeur Michel VIDAILHET – Professeur Marie-Claire LAXENAIRE - Professeur Jean-Marie GILGENKRANTZ

Mme le Professeur Simone GILGENKRANTZ - Professeur Jean-Pierre DELAGOUTTE – Professeur Danièle SOMMELET

Professeur Luc PICARD - Professeur Guy PETIET – Professeur Pierre BEY – Professeur Jean FLOQUET

Professeur Michel PIERSON – Professeur Michel STRICKER -

=====

**DOCTEURS HONORIS CAUSA**

Professeur Norman SHUMWAY (1972)

*Université de Stanford, Californie (U.S.A)*

Professeur Paul MICHIELSEN (1979)

*Université Catholique, Louvain (Belgique)*

Professeur Charles A. BERRY (1982)

*Centre de Médecine Préventive, Houston (U.S.A)*

Professeur Pierre-Marie GALETTI (1982)

*Brown University, Providence (U.S.A)*

Professeur Mamish Nisbet MUNRO (1982)

*Massachusetts Institute of Technology (U.S.A)*

Professeur Mildred T. STAHLMAN (1982)

*Wanderbilt University, Nashville (U.S.A)*

Harry J. BUNCKE (1989)

*Université de Californie, San Francisco (U.S.A)*

Professeur Théodore H. SCHIEBLER (1989)

*Institut d'Anatomie de Würzburg (R.F.A)*

Professeur Maria DELIVORIA-PAPADOPOULOS (1996)

*Université de Pennsylvanie (U.S.A)*

Professeur Mashaki KASHIWARA (1996)

*Research Institute for Mathematical Sciences de Kyoto (JAPON)*

Professeur Ralph GRÄSBECK (1996)

*Université d'Helsinki (FINLANDE)*

Professeur James STEICHEN (1997)

*Université d'Indianapolis (U.S.A)*

Professeur Duong Quang TRUNG (1997)

*Centre Universitaire de Formation et de Perfectionnement des*

*Professionnels de Santé d'Hô Chi Minh-Ville (VIËTNAM)*

*à notre Maître et président de Thèse,*

*Monsieur le Professeur Claude SIMON,  
Professeur d'Oto-Rhino-Laryngologie,*

*Vous m'avez fait l'honneur de m'accueillir dans  
votre service où j'ai pu bénéficier de votre  
enseignement théorique et pratique de la spécialité.*

*Vos qualités humaines et chirurgicales m'ont  
accompagné tout au long de mon internat à Nancy.*

*Je vous prie de croire en toute ma reconnaissance  
et en mon plus profond respect.*

*à notre Maître et juge,*

*Monsieur le Professeur Gilles GROSDIDIER,  
Professeur d'Anatomie,*

*Vos conseils avisés et la rigueur que vous vous  
imposée à vous-même et à votre service me  
guideront tout au long de ma carrière.*

*Je vous prie de croire en toute ma reconnaissance  
et en mon plus profond respect.*

*à notre Maître et juge,*

*Monsieur le Professeur Roger JANKOWSKI,  
Professeur d'Oto-Rhino-Laryngologie,*

*Votre rigueur scientifique et vos compétences  
reconnues en chirurgie endoscopique endonasale  
m'accompagneront tout au long de ma carrière.*

*Je vous prie de croire en toute ma reconnaissance  
et en mon plus profond respect.*

*à notre Maître et juge,*

*Madame le Professeur Eliane ALBUISSON,  
Professeur de Biostatistiques, Informatique Médicale et  
Technologies de Communication,*

*Pour l'honneur que vous me faites de juger ce  
travail, soyez assurée de ma reconnaissance et de  
mon respect.*

*Vos conseils avisés et votre rigueur scientifique  
ont permis à ce travail d'exister.*

*à notre juge,*

*Monsieur le Docteur Pierre LINDAS,*

*Tu m'as guidé depuis mes débuts en chirurgie.*

*Tes conseils précieux et tes qualités chirurgicales  
ont inspiré ce travail.*

*à mon père, mon guide, un « homme ordinaire » généreux, artiste illustre et artisan de sa vie... sois assuré de mon amour*

*à mes grands-mères, au tonton du Noyer, à Mireille, aux Forestier, à Joëlle*

*à Marie-Laure Neto « petits pechiots... » et à ses parents*

*à mes amis annéciens « la tribe », Shaf, Le San « le très haut », Grégory Eche « le président », Dadou Mocellin, Jean-Yves « mon gamin », Mumu « Muriel », Olivier Bellon*

*à Sébastien et Karine Gerelli et à Madame Koestlé*

*aux amis CTMistes, Erwan « hardcore gaineur », Stéphane « hardcore gamer », Raph, Jez, Loul, Foué « en ligne... »*

*à mes amis de la Faculté de Médecine de Grenoble et de la salle 15, Fred Clarençon, Marc Sabourin, Alexandre Lazard, Xavier « l'asticot » Combaz, Nicolas Boimond, Gaëlle Bonneau, Pascal Frilloux et tous les autres... « tu réviseras ta question » « la miction est possible »*

*à mes amis grenoblo-nancéiens, Rémi « d'alpha santé », Anthony « à bloc », Abdellah, Adel, Marie-Virginie « je suis venu te dire... »*

*à Grégoire Khairallah et Héloïse « chô maxillo »*

*à mes camarades du service d'ORL du CHU de NANCY, Thomas, Clémence, Viorel, Patrice, Haddou et tous les autres...*

*à Sarah Dujardin*

*à Claude Loubet, ma marraine de cœur, Marina, Edouard, Isabelle et François*

*à mes Maîtres grenoblois, messieurs les Professeurs Jean Guy Passagia, Claude Faure, Philippe Chaffanjon, Jacques Pellat, Pierre Simon Jouk, Jean Paul Chirossel et Emile Reyt*

*à François Laporte et à la thermodynamique, le premier cours de ma première journée de PCEMI*

*à Robert « Colo » Stringini pour sa compétence, sa gentillesse et sa patience*

*à Bruno Toussaint, Laurent Coffinet et Renaud Beurton pour leur enseignement et leur finesse chirurgicale*

*au personnel et surtout aux secrétaires de l'Hôpital Sainte-Blandine de Metz pour leur professionnalisme et leur bonne humeur, au personnel des services d'ORL des CHU de Grenoble et de Nancy*

*à Al Di Meola, Steve Vai et Joe Satriani pour les moments d'évasion qu'ils m'ont inspirés...*

*à ma mère...*

## SERMENT

"Au moment d'être admis à exercer la médecine, je promets et je jure d'être fidèle aux lois de l'honneur et de la probité. Mon premier souci sera de rétablir, de préserver ou de promouvoir la santé dans tous ses éléments, physiques et mentaux, individuels et sociaux. Je respecterai toutes les personnes, leur autonomie et leur volonté, sans aucune discrimination selon leur état ou leurs convictions. J'interviendrai pour les protéger si elles sont affaiblies, vulnérables ou menacées dans leur intégrité ou leur dignité. Même sous la contrainte, je ne ferai pas usage de mes connaissances contre les lois de l'humanité. J'informerai les patients des décisions envisagées, de leurs raisons et de leurs conséquences. Je ne tromperai jamais leur confiance et n'exploiterai pas le pouvoir hérité des circonstances pour forcer les consciences. Je donnerai mes soins à l'indigent et à quiconque me les demandera. Je ne me laisserai pas influencer par la soif du gain ou la recherche de la gloire.

Admis dans l'intimité des personnes, je tairai les secrets qui me sont confiés. Reçu à l'intérieur des maisons, je respecterai les secrets des foyers et ma conduite ne servira pas à corrompre les mœurs. Je ferai tout pour soulager les souffrances. Je ne prolongerai pas abusivement les agonies. Je ne provoquerai jamais la mort délibérément.

Je préserverai l'indépendance nécessaire à l'accomplissement de ma mission. Je n'entreprendrai rien qui dépasse mes compétences. Je les entretiendrai et les perfectionnerai pour assurer au mieux les services qui me seront demandés.

J'apporterai mon aide à mes confrères ainsi qu'à leurs familles dans l'adversité.

Que les hommes et mes confrères m'accordent leur estime si je suis fidèle à mes promesses ; que je sois déshonoré et méprisé si j'y manque".



*Tiré de l'article original : Randolph GW, Kobler JB, Wilkins J. Recurrent laryngeal nerve identification and assessment during thyroid surgery: laryngeal palpation. World J Surg 2004;28:755-760*

# Sommaire

<b>I - Introduction.....</b>	<b>1</b>
<b>II - Historique du nerf récurrent.....</b>	<b>4</b>
<b>III - Rappels d'anatomie.....</b>	<b>7</b>
A - Nerf vague.....	8
B - Nerf récurrent.....	8
C - Nerf laryngé supérieur.....	10
D - Anastomose de GALIEN.....	10
E - Mesures.....	11
F - Innervation centrale des cordes vocales.....	12
G - Innervation périphérique des cordes vocales.....	12
H - Micro-anatomie, tonotopie ou ségrégation spatiale.....	13
I - Nerf récurrent et artère thyroïdienne inférieure.....	14
J - Ligament de Gruber et Sappey.....	16
K - Corne inférieure du cartilage thyroïde.....	16
L - Nerf récurrent non-récurrent.....	17
M - Recherche du nerf récurrent.....	20
1 - Principes généraux d'identification du nerf récurrent.....	20
2 - Approche latérale.....	20
3 - Approche inférieure.....	21
4 - Approche supérieure.....	22
<b>IV - Techniques chirurgicales de thyroïdectomie.....</b>	<b>24</b>
A - Préparation opératoire.....	25
B - Installation.....	25
C - Incision et décollements cutanés.....	26
D - Exposition de la loge thyroïdienne.....	26
E - Lobo-isthmectomies et thyroïdectomies totales.....	28
F - Lobectomie subtotale par création d'un mur postérieur en « façade ».....	33
G - Techniques vidéo-assistées.....	33
H - Suites opératoires.....	35
I - Complications.....	35

<b>V - Rappels neurophysiologiques.....</b>	<b>37</b>
A - Rappels sur l'émission vocale.....	38
B - Lésions des nerfs - dégénérescence wallérienne.....	39
1 - Généralités.....	39
2 - Classification histologique des lésions nerveuses.....	41
3 - Classification anatomo-clinique.....	41
C - Electromyographie.....	41
1 - Principes généraux.....	41
2 - Applications en phoniatry.....	43
<b>VI - Paralysie du nerf récurrent.....</b>	<b>45</b>
A - Données épidémiologiques.....	46
B - Paralysie récurrentielle unilatérale - signes cliniques.....	49
C - Paralysie récurrentielle bilatérale - signes cliniques.....	49
D - Paralysie du nerf laryngé supérieur - signes cliniques.....	49
E - Traitements médicaux en cas de paralysie récurrentielle.....	50
F - Traitements chirurgicaux en cas de paralysie unilatérale.....	51
G - Traitements chirurgicaux en cas de paralysie bilatérale en adduction.....	53
H - Traitements chirurgicaux en cas de paralysie bilatérale en abduction.....	54
<b>VII - Timing de la récupération de la fonction vocale.....</b>	<b>55</b>
<b>VIII - Monitoring récurrentiel peropératoire.....</b>	<b>57</b>
A - Principes généraux.....	58
B - Historique du monitoring récurrentiel et revue des techniques.....	59
C - Monitoring du nerf laryngé supérieur.....	62
D - Monitoring et techniques vidéo-assistées.....	63
E - Autre utilisation de la sonde d'intubation NIM®.....	63
F - Méthodes d'anesthésie spécifiques.....	64
G - Eléments de comparaison avec le monitoring du VII.....	65
H - Indications du monitoring récurrentiel.....	66
<b>IX - Aspects médico-légaux.....</b>	<b>68</b>
<b>X - Matériels et méthodes.....</b>	<b>72</b>
A - Critères d'inclusion.....	73
B - Critères d'exclusion.....	73
C - Description du matériel.....	74

D - Déroulement pratique.....	78
E - Suivi postopératoire.....	81
F - Analyse statistique et tests utilisés.....	81
1 - Tableau de contingence.....	82
2 – Définitions.....	82.
<b>XI – Résultats.....</b>	<b>85</b>
A- Etude descriptive.....	86
B- Etude comparative.....	88
<b>XII – Discussion.....</b>	<b>90</b>
A - Fonction pronostique - étude de la littérature.....	91
B - A propos des données de notre étude.....	94
C - Causes de faux négatifs pour une stimulation directe.....	98
D - Causes de faux positifs pour une stimulation directe.....	100
<b>XIII – Conclusion.....</b>	<b>102</b>
<b>XIV – Bibliographie.....</b>	<b>105</b>

# **I - Introduction**

« La chirurgie thyroïdienne est unique en chirurgie cervico-faciale en ce sens que, si elle est pratiquée bilatéralement, elle va mettre en danger deux nerfs crâniens à risque à droite et à gauche en une seule procédure. Rappelons que ces nerfs (les nerfs récurrents) gouvernent l'ouverture de nos voies aériennes(...)»<sup>1</sup>

Le monitoring peropératoire électromyographique est devenu un standard lors de nombreuses interventions chirurgicales nécessitant la surveillance du système nerveux. En particulier en chirurgie ORL et cervico-faciale, où il a son intérêt dans la chirurgie parotidienne, la chirurgie otologique, l'otoneurochirurgie et la chirurgie cervicale, thyroïdienne et parathyroïdienne.

La revue de la littérature fait état d'un intérêt certain pour le monitoring récurrentiel en chirurgie thyroïdienne. Les études publiées reconnaissent l'efficacité et la fiabilité de la technique. Cependant, tous les auteurs s'accordent à dire que le repérage électrique du nerf récurrent ne se substitue pas à la parfaite connaissance de l'anatomie (et des techniques opératoires) et à l'individualisation du nerf sur l'ensemble de son trajet dans la loge thyroïdienne. Par ailleurs le monitoring récurrentiel ne prévient pas le risque de traumatisme peropératoire... Par contre il pourrait le dépister...

Le principe du repérage électrique du nerf récurrent est superposable à celui effectué lors d'une parotidectomie pour le nerf facial. Il confirme son repérage visuel et fournit une notion de sa fonction.

Plusieurs types d'instrumentation sont actuellement disponibles qui fournissent au chirurgien une information audiovisuelle sur la stimulation et la détection nerveuse.

Une atteinte du nerf récurrent n'est pas constatée le plus souvent par le chirurgien et dans la majorité des cas le chirurgien n'a pas la notion d'atteinte du nerf récurrent.

Les risques de paralysie récurrentielle durant une thyroïdectomie sont évalués d'une façon très variable selon les auteurs entre 0.35 % et 30 %.

Le *but principal* de notre étude pilote mono-centrique rétrospective menée sur une cohorte de 175 patients, soit 299 nerfs récurrents, est d'apporter un élément de réponse quant à la valeur prédictive ou non des signaux du monitoring récurrentiel sur la mobilité laryngée postopératoire.

Le *but secondaire* de notre étude est de savoir si la stimulation indirecte au nerf vague est, non seulement un complément obligatoire et indispensable à la stimulation directe au nerf

récurrent, mais également supérieure à cette dernière dans la prédiction de la mobilité laryngée postopératoire.

# **II - Historique du nerf récurent au travers de l'historique de la chirurgie thyroïdienne <sup>2</sup>**

*ou le « Plaidoyer pour la dissection systématique (...) » <sup>3</sup>*

Galien, au II<sup>e</sup> siècle, découvrait et nommait le nerf récurrent. Il découvrit que la section vagale chez le cochon occasionnait une aphonie<sup>4</sup>. Depuis ce temps, le discours semblait être contrôlé par le cœur...

Paulus Aeginata suggérait, au VII<sup>e</sup> siècle, que le nerf récurrent pouvait être évité pendant le traitement chirurgical de la thyroïde.

Vesalius, au XVI<sup>e</sup> siècle, fournit les premiers schémas d'anatomie avec les distributions des nerf récurrent et laryngé supérieur<sup>4</sup>.

La chirurgie thyroïdienne a véritablement commencé au XIX<sup>e</sup> siècle avec les interventions de Dupuytren, Roux, Von Walther, Wolfer, Sidney-Jones et Jankowski.

Cette chirurgie a pris son essor dans la première moitié du XX<sup>e</sup> siècle avec les travaux de Kocher, Billroth, Reverdin, Mikulicz, Halsted, Jaboulay, Poncet, Bérard, Peycelon, Mayo, Crile, et Berlin.

En 1939, lors d'une séance de l'Académie de Chirurgie, A. Ameline, L. Bérard, J.C Bloch, D. Petit-Dutaillis, P. Truffert et H. Welti affirmaient se limiter à des lobectomies sub-totales ou ne réalisaient des lobectomies totales qu'en cas d'extrême nécessité, sans chercher à voir le nerf récurrent qui semblait être un nerf fragile et vulnérable. Cette tactique voulait avoir l'avantage de la sécurité en laissant un mur postérieur de tissu thyroïdien, englobant les parathyroïdes et les récurrents, qui constituait, selon l'expression d'Appaix : « *une zone sacrée et interdite dans l'épanouissement de l'artère thyroïdienne inférieure* ».

En l'absence d'examen laryngé postopératoire systématique, les auteurs ne trouvaient d'ailleurs qu'un risque récurrentiel très minime, les confortant dans cette attitude.

F.H. Lahey en 1938, fut le premier à décrire une technique de repérage systématique du trajet du nerf récurrent de façon à ne pas l'exposer au traumatisme chirurgical. Cette technique fut introduite en France par H. Welti qui préconisa en 1939, une dissection limitée du nerf.

Ces idées ne firent pas l'unanimité pourtant elles faisaient chuter le pourcentage de paralysies récurrentielles.

En 1955, J. Francillon disait à propos des lobectomies totales : « *en principe, la plupart des chirurgiens jugent préférable de ne chercher à voir ni les récurrents, ni les parathyroïdes, le contact permanent de la capsule restant leur seul guide* ».

Reprenant les idées de Lahey et de Welti, de nombreux auteurs réfutèrent le dogme de fragilité et de vulnérabilité du nerf récurrent et se déclarèrent partisans d'une dissection limitée du nerf lors des lobectomies totales.

Scémana, Florentin, Yovanovitch, Guerrier et Soustelle<sup>5</sup> montrèrent par leurs travaux que la « dissection à l'aveugle » était chargée d'un risque récurrentiel important alors que

l'exposition du nerf faisait diminuer la fréquence des paralysies, ceci en se basant sur des examens ORL postopératoires systématiques.

Enfin, Blondeau et son équipe<sup>6 7 3</sup> entreprirent de nombreux travaux sur ce sujet et, en particulier, leur article : « *Plaidoyer pour la dissection systématique du nerf récurrent* » en 1971, montrait que le risque récurrentiel était légèrement inférieur dans les lobectomies totales lorsque l'on pratiquait une dissection complète et systématique du récurrent.

En 1976, lors du 78e congrès Français de chirurgie, à la fin d'un face à face technique organisé par L. Léger, une enquête à main levée fut effectuée parmi les chirurgiens français assistant à cette réunion et il s'avéra que, si la moitié d'entre eux recherchait systématiquement le récurrent, l'autre moitié ne le recherchait pas au cours des thyroïdectomies.

Actuellement, la tendance semble être également une dissection systématique du nerf récurrent.

Le monitoring récurrentiel peropératoire pendant la chirurgie thyroïdienne rentrera-t-il lui aussi dans l'histoire pour diminuer le risque chirurgical, comme nos maîtres en chirurgie l'ont toujours souhaité, à travers les âges ?...

# **III - Rappels d'anatomie**

## A - Nerf vague

Le nerf vague (ou pneumogastrique ou Xème paire crânienne ou X) quitte la boîte crânienne par le trou déchiré postérieur, descend dans le cou (*précisément en arrière de la veine jugulaire et de l'artère carotide interne*), longe l'œsophage, passe dans le médiastin puis le diaphragme et arrive dans l'abdomen où il se termine en de nombreux filets nerveux distribués au foie, à l'estomac pour le vague gauche et à l'ensemble des viscères de l'abdomen.

Les branches cervicales du nerf vague concernées durant la chirurgie thyroïdienne comprennent le nerf laryngé supérieur avec ses branches externe et interne, et le nerf récurrent (ou nerf laryngé inférieur).

Chacun des nerfs récurrents donne des rameaux musculaires destinés au quasi ensemble des muscles de l'organe laryngé : le crico-aryténoïdien postérieur, l'ary-aryténoïdien, le crico-aryténoïdien latéral et aux muscles thyro-aryténoïdiens et ceux de l'épiglotte.

## B - Nerf récurrent (Figure n° 1)

(ou nerf laryngé inférieur ou NLI)

Du latin *nervus laryngeus recurrens*, il innerve tous les muscles du larynx sauf le muscle cricothyroïdien, il va recevoir également des rameaux externes du nerf laryngé supérieur.

Il est important de noter que le nerf récurrent constitue d'abord un tronc de nerf mixte, qui va donner des nerfs sensitifs dédiés à la trachée et à l'œsophage.

Il s'appellera à ce niveau-là, le récurrent oesophago-trachéo-laryngé et deviendra le nerf laryngé inférieur après s'être débarrassé de ses branches pour devenir le nerf récurrent, proprement dit, moteur. Le NLI donne des efférences motrices au constricteur inférieur, au cricopharyngien, à toute la musculature intrinsèque du larynx *sauf le muscle cricothyroïdien*.

Le nerf transporte aussi des branches sympathiques et parasymphatiques pour le pharynx, larynx, trachée et le haut œsophage.

Il peut se présenter sous plusieurs formes, par ordre de fréquence décroissant :

- comme un tronc unique ;
- dédoublée en forme de V en donnant une branche anastomotique avec le sympathique ;
- trifurquée ;
- plexiforme.
- division extra-laryngée

Il s'agit au final d'un ruban blanc parcouru de fins vaisseaux qu'il convient de bien différencier des branches du système sympathique cervical qui peut mimer visuellement le nerf.

Embryologiquement, le NLI provient de l'arc aortique.

A gauche, le NLI passe en crosse sous l'arc aortique juste latéralement par rapport au *ductus arteriosus* et entre dans le cou dans une position plutôt para-trachéale, et chemine dans l'angle trachéo-oesophagien.

A droite, le NLI forme une crosse pour passer sous l'artère sous-clavière, puis passe médialement le long de la plèvre et remonte derrière l'artère carotide commune.

De part sa course sous l'artère sous-clavière droite, le NLI droit entre dans le cou plus latéralement que ne le fait le NLI gauche. Le NLI droit remonte pour finalement traverser l'artère thyroïdienne inférieure. Cela suppose une position para-trachéale dans les derniers centimètres de sa course. A cet endroit il est sous la plupart des fibres du constricteur inférieur, et passe en arrière de l'articulation cricothyroïdienne.

Le point de disparition sous les fibres musculaires basses du constricteur inférieur peut être appelé le « point d'entrée laryngée » et représente l'extrémité distale la plus exposée chirurgicalement du NLI à droite comme à gauche.

Ce « point d'entrée » représente également, nous le verrons, la position anatomique la constante du nerf dans le cou.

## **C - Nerf laryngé supérieur** (Figure n° 1)

(ou NLS)

Il va naître du ganglion plexiforme sur le trajet du nerf vague et va donner deux branches, une branche inférieure (ou nerf laryngé externe) qui va innerver le muscle cricothyroïdien et une branche supérieure (ou nerf laryngé interne) qui va pénétrer dans le larynx avec l'artère laryngée supérieure et qui va donner des rameaux assurant la motricité de l'épiglotte, et la sensibilité de la muqueuse du pharynx.

(La branche interne du NLS peut aussi apporter des contributions motrices au muscle cricoaryténoïdien postérieur et muscle interaryténoïdien, et la branche externe du NLS peut seulement donner des efférences motrices au muscle thyro-aryténoïdien)

## **D - Anse de GALIEN** (Figure n° 1)

Après être passé sous le bord inférieur du constricteur inférieur du pharynx, le nerf récurrent émet une branche anastomotique qui va s'unir avec un rameau descendant du nerf laryngé supérieur.

Effectivement, Sanudo <sup>8</sup> a montré que les fibres les plus postérieures du NLI rejoignent les fibres les plus postérieures de la branche interne du NLS pour former l'anse ou anastomose de GALIEN (ou GALEN selon les ouvrages, également appelée *ramus anastomaticus*). Elle a des fonctions motrices comme sensibles.

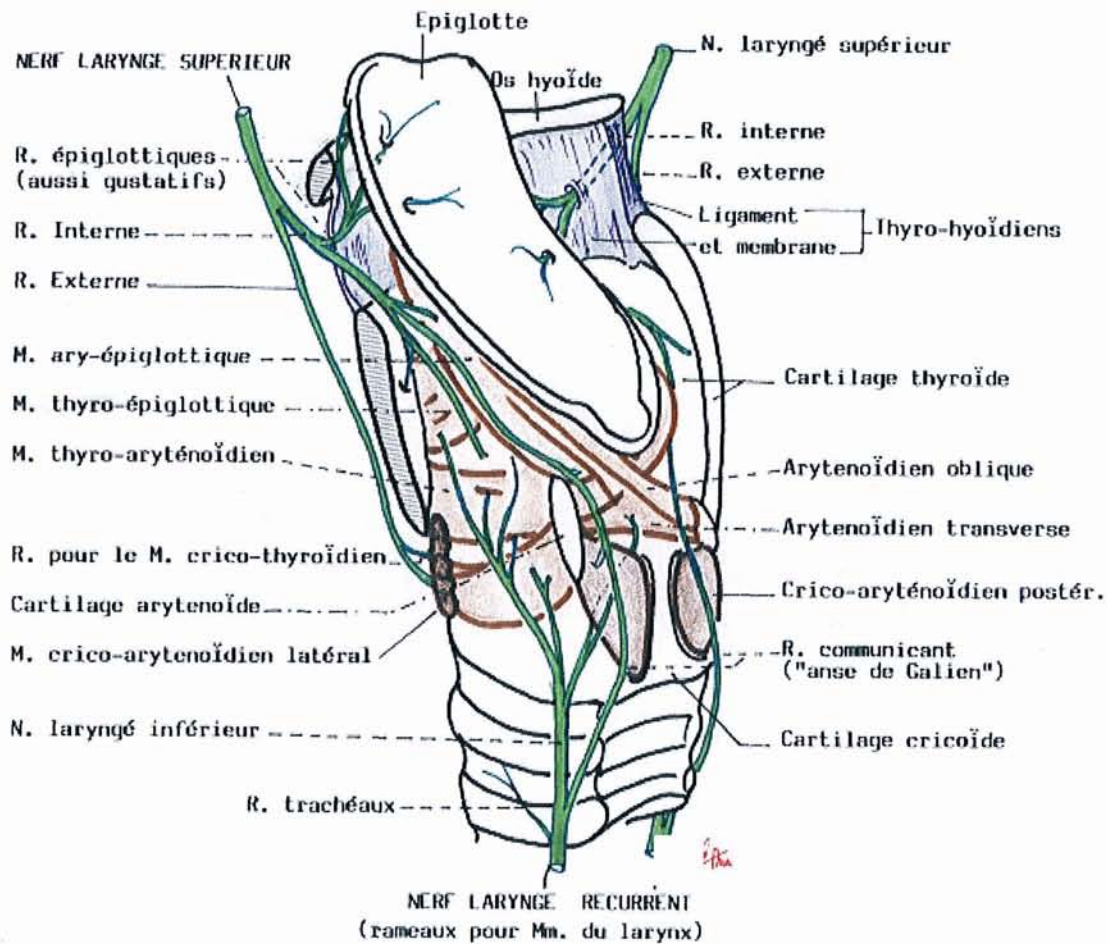


Figure n° 1 : Vue postéro-latérale gauche du larynx montrant NLI, NLS et anse de GALIEN

(Tirée des schémas d'anatomie de la faculté de médecine de Brest consultables sur internet : [http://www.univ-brest.fr/S\\_Communi/Biblio/ANATOMIE/Web\\_anat](http://www.univ-brest.fr/S_Communi/Biblio/ANATOMIE/Web_anat))

## E - Mesures :

Le diamètre du nerf vague dans sa portion cervicale est de 4 mm avec l'épinèvre, 3 mm sans celle-ci.

Son diamètre diminue à 2 mm après avoir donné le NLI.

Le diamètre approximatif du NLI est de 2 mm.

La longueur du nerf vague de la 2<sup>ème</sup> vertèbre cervicale jusqu'à l'émergence du NLI est de 11.5 cm à droite, 13.5 cm à gauche.

La longueur du NLI de l'émergence du vague jusqu'au point d'entrée laryngé est de 8.5 cm à droite, 10 cm à gauche.

« Mme Jelena KRMPOTIC, professeur d'anatomie à la Faculté de Médecine de Zagreb, en 1955 nota un travail, paru dans l'année, relatant que les axones récurrentiels gauches avaient été trouvés plus épais que ceux de droite par ces auteurs. Reprenant la question elle mesura à la fois la longueur des récurrents droit et gauche et le diamètre de leurs axones et obtint en 1957 les résultats suivant : les axones gauches ont un calibre qui surpasse en moyenne de 1,9 millièbre de millimètre celui des axones droits. Comme la vitesse de propagation des influx est proportionnelle à leur calibre (6 m/s par millièbre de millimètre environ) la simultanéité d'arrivée des influx récurrentiels droits et gauches sur le larynx est exactement rétablie par la différence du calibre des axones droits et gauches »<sup>9</sup>

## **F - Innervation centrale des cordes vocales**

### **1 - Bulbaire**

L'innervation bulbaire est constituée par les centres laryngés bulbaires qui sont au nombre de deux :

- le centre bulbo-respiratoire :

Qui va permettre l'ouverture glottique donc l'inspiration. Parallèlement ce centre permet l'expansion de la cage thoracique.

- le centre bulbo-phonatoire :

Il envoie des fibres centrifuges responsables de l'innervation des muscles nécessaires à la phonation.

### **2 - Corticale**

Il existe également deux centres :

- le centre cortico-phonatoire :

Le centre cortico-phonatoire semble exister au niveau de l'opercule rolandique, ceci serait confirmé par l'existence de pathogénie des laryngoplégies d'origines corticales.

- le centre cortico-respiratoire

## **G - Innervation périphérique des cordes vocales**

Elle est de trois ordres : végétative, sensitive, motrice.

- L'innervation végétative :

Elle suit la vascularisation artérielle issue du plexus laryngé de Haller.

- L'innervation sensitive :

Elle est assurée par le nerf laryngé supérieur. Il faut noter que les récepteurs sensitifs sont très nombreux et surtout responsables d'une grande sensibilité (spasme glottique) de la muqueuse laryngée.

– *L'innervation motrice* :

Elle dépend du nerf récurrent pour le muscle vocal et du nerf laryngé externe, branche du nerf laryngé supérieur, pour le muscle cricothyroïdien.

D'après Krmpotic <sup>10</sup>, le récurrent s'étend sous le muscle vocal à la manière de « dents de peigne ».

## **H - Micro-anatomie : tonotopie ou ségrégation spatiale**

Gacek et al. <sup>11</sup> ont montré chez le chat, que le NLI, 2 cm sous le cricoïde, est composé approximativement de 55 % de fibres motrices et 45 % de fibres sensitives. Le pourcentage de fibres motrices monte à 80 % plus distalement au point d'entrée laryngée.

Les fibres non-myélinisées à l'intérieur du NLI représentent des fibres sympathiques et parasympathiques.

Ces auteurs ont décrit entre 2000 et 3000 fibres myélinisées dans le NLI humain.

Sunderland et al. <sup>12</sup> en 1952 ont décrit ce qu'ils nomment *l'intraneural topography* (ou **tonotopie** ou ségrégation spatiale) du nerf vague et du nerf récurrent.

En effet, il existe une **tonotopie** (ou ségrégation spatiale) des fibres nerveuses dans le nerf vague, c'est-à-dire que les *fibres motrices laryngées* sont disposées plutôt à la moitié antérieure du vague au niveau du cou supérieur et à la moitié médiale au niveau du cou inférieur.

Pour le NLI, au point d'entrée laryngé les fibres adductor/abductor n'ont pas de ségrégation spatiale et sont distribuées sur le nerf entier.

Ceci a des conséquences très pratiques, nous le verrons plus tard, pour le monitoring au moment de la stimulation au nerf vague ; le stimulateur devant stimuler à la moitié antérieure du nerf vague pour avoir une réponse motrice électromyographique.

Ceci peut aussi expliquer les causes d'échec de stimulation du nerf pour des raisons anatomiques « nerveuses » et non pour une dysfonction du dispositif. (ou *Causes de faux positifs*, voir page n°100)

## I - Nerf récurrent et artère thyroïdienne inférieure

D'innombrables travaux anatomiques et chirurgicaux ont tenté de préciser l'anatomie des nerfs récurrents et leurs rapports avec les artères thyroïdiennes inférieures.

L'artère thyroïdienne inférieure est une branche du *tronc thyro-bicervico-scapulaire* qui lui-même provient de l'artère sous-clavière avant qu'elle ne donne l'artère vertébrale.

L'artère thyroïdienne inférieure se dirige vers le lobe latéral de la thyroïde par sa face postérieure et donne des rameaux qui se distribuent à l'artère thyroïdienne supérieure et à l'artère thyroïdienne inférieure controlatérale.

Nerf récurrent et artère thyroïdienne inférieure contractent des rapports très intimes, mais très variables comme synthétisés par Echeverria Monares sur la figure n° 2 dans un travail du *Laboratoire d'Anatomie de la Faculté de Médecine de Paris* en 1970<sup>13</sup> :

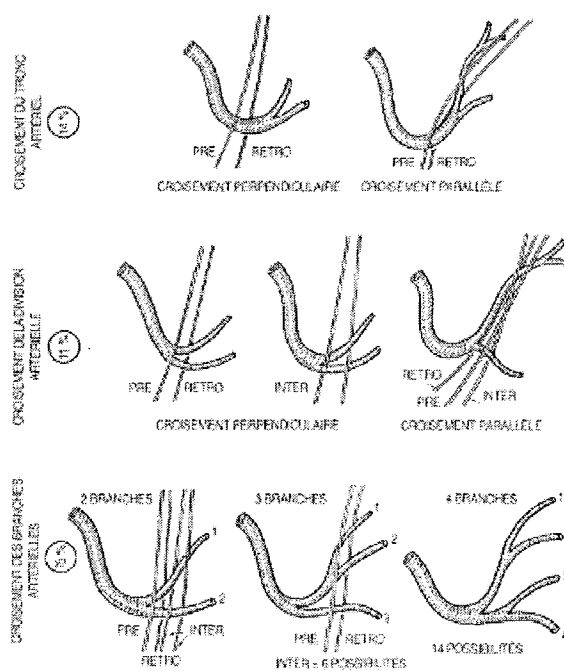


Figure n° 2 : Rapports entre nerf récurrent et artère thyroïdienne inférieure

Schématiquement la position *pré-artérielle* domine à droite, la position *rétro-artérielle*, à gauche.

Néanmoins toutes les positions sont possibles à droite comme à gauche.

Il est *rétro-artériel* dans 47 % des cas, *pré-artériel* dans 28 % des cas, *inter-artériel* dans 25 % des cas.

Le nerf récurrent croise les branches de l'artère thyroïdienne inférieure dans 75 % des cas, le tronc dans 14 % des cas et la division dans 11 % des cas.

Ainsi, 3 fois sur 4 le nerf récurrent croise les branches de division, et 1 fois sur 4, il les traverse.

Le nerf récurrent croise le tronc de l'artère le plus souvent à droite, ses branches ou sa division le plus souvent à gauche.

Randolph et al.<sup>1</sup> pensent que, vu les trajets très variables de l'artère intra- et inter-individuels et vu son absence potentielle chez certains individus, elle est un mauvais point de repère pour l'identification du NLI en routine chirurgicale et lui préfèrent la petite corne du cartilage thyroïde :

*« Contrastant avec les variations anatomiques du trajet du nerf récurrent, la pénétration du nerf récurrent dans le larynx constitue un repère fiable. (...) La pénétration laryngée du nerf se fait sous l'arcade inférieure du constricteur inférieur et en arrière de la corne inférieure du cartilage thyroïde. »*

Koumaré et al.<sup>14</sup> ont mené une étude rétrospective sur des patients bénéficiant d'une thyroïdectomie, recrutés entre 1980 et 2000 ; le NLI a été recherché 1186 fois ; il a été vu et disséqué dans 1133 cas (95,5) ; il n'a pas été vu dans 53 cas (4,5 %).

La fréquence globale de lésion du NLI a été de 16 cas sur 1133 NLI vus (1,4 %). Dans les cas où le NLI était tronculaire (1080), la lésion de ce nerf est survenue 15 fois (1,39 %). Mais si le NLI était multiple (53), la lésion de ce nerf est survenue une fois (1,89 %). La différence n'est pas significative car  $\chi^2 = 0,09$  et  $p = 0,5$ .

**Le nombre de branches de division du NLI n'influence pas la survenue d'une lésion de ce nerf en peropératoire.**

Dans les cas où le NLI passe en arrière de l'artère thyroïdienne inférieure (987 cas), la lésion de ce nerf est survenue 11 fois, soit (1,11 %). Mais dans les cas où le NLI passe en *inter-artériel* (entre les branches de l'artère) ou en *pré-artériel* (146 cas), une lésion a été trouvée 5 fois, (3,4 %). La différence est significative :  $\chi^2 = 3,36$  pour ddl = 1 et  $p = 0,04$ .

Donc pour Koumaré et al.<sup>14</sup>, le rapport entre le NLI et l'artère thyroïdienne inférieure influence la survenue d'une lésion opératoire de ce nerf.

**Le trajet *pré-artériel* ou *inter-artériel* du NLI favorise sa lésion peropératoire par rapport au trajet *rétro-artériel*.**

## **J - Ligament de Gruber et Sappey (ou de Berry)**

Décrit d'abord par Gruber en 1880 puis par Berry en 1888, ce ligament est responsable de l'élévation de la thyroïde à la déglutition.

Appelé également *lame thyro-trachéale transverse*, il est une condensation de tissu conjonctif vasculaire amarrant solidement la partie postéro-interne des lobes thyroïdiens aux deux premiers anneaux trachéaux. Son bord externe constitue le ligament latéral interne. C'est au pied de ce ligament que passe le nerf récurrent avant de disparaître dans le larynx.

Ce ligament très fibreux attache la glande thyroïde au complexe laryngo-trachéal.

Sa longueur est en moyenne de 11.5 mm, sa largeur de 4.4 mm <sup>15</sup>.

Les relations entre le ligament de Gruber et le NLI sont intimes. La description classique veut que le NLI traverse le ligament profondément, mais, dans 30 % des cas, le nerf peut cheminer à travers le ligament lui-même.

Ces rapports intimes font que cette zone est la plus difficile région pour la dissection du NLI. Attention d'ailleurs à la traction de la glande thyroïde pendant la chirurgie qui peut amener le NLI dans une position plus ventrale, formant un crochet, le plaçant dans une zone à risque. D'ailleurs certains auteurs <sup>16</sup> recommandent de suivre la course du NLI à travers le ligament de Gruber comme on suivrait un nerf facial à travers la parotide, plutôt que de suivre la capsule thyroïdienne.

## **K - Corne inférieure du cartilage thyroïde : point de repère fiable pour la pénétration laryngée du NLI**

Nous l'avons vu, c'est la position la plus constante du NLI dans le cou, même en cas de volumineux goitre (plongeant ou non) ou de nerf récurrent non récurrent. *La pénétration laryngée du NLI se fait 1 cm en dessous et en avant de la corne inférieure du cartilage thyroïde* (qui peut être aisément palpée). Contrastant avec les variations anatomiques du trajet du nerf récurrent, la pénétration du nerf récurrent dans le larynx constitue un repère fiable. La

pénétration laryngée du nerf se fait sous l'arcade inférieure du constricteur inférieur et en avant de la corne inférieure du cartilage thyroïde. L'index du chirurgien, placé dans la concavité du bord antérieur de cette petite corne, permet donc de repérer et de protéger le nerf récurrent.

Il faut progresser doucement, reconnaître pas à pas les veines perforantes profondes à leur teinte bleu foncé et les artérioles à leur teinte gris rosé et en pratiquer l'hémostase immédiate. Gardant bien en vue le trajet récurrentiel, le ligament thyro-trachéal est sectionné, ce qui libère d'un seul coup tout le lobe latéral qui ne tient plus désormais que par son pôle supérieur.

À droite comme à gauche, la pulpe de l'index placée dans la concavité du bord antérieur de la petite corne du cartilage thyroïde permet de localiser et de protéger le point de pénétration laryngé du nerf récurrent

## **L - Nerf laryngé inférieur non récurrent (ou nerf récurrent non récurrent)**

Normalement le nerf récurrent à destinée laryngée, passe dans les loges thyroïdiennes et il naît au niveau du thorax, du nerf vague (ou X) :

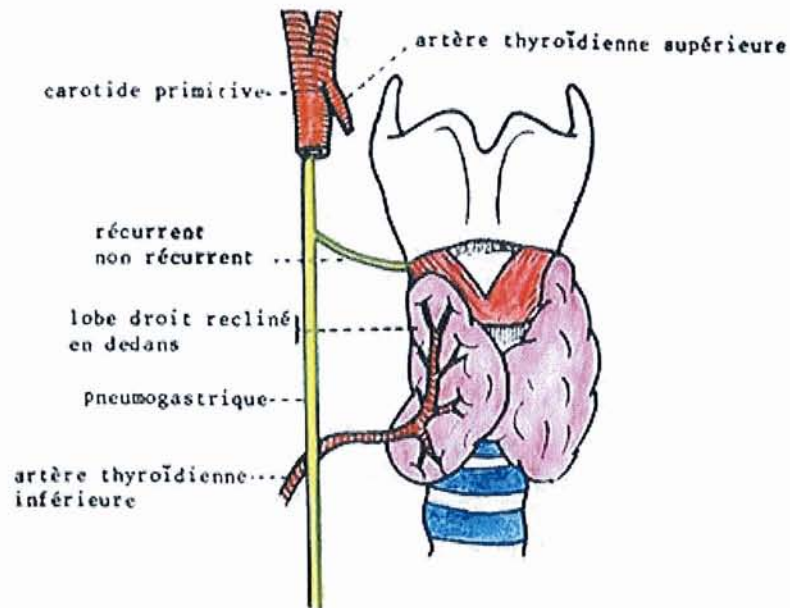
- à droite : par une courbe sous l'artère sous-clavière ;
- à gauche : par une courbe sous la crosse de l'aorte.

Anormalement, il naît dans la région cervicale, du X, sans rapport artériel.

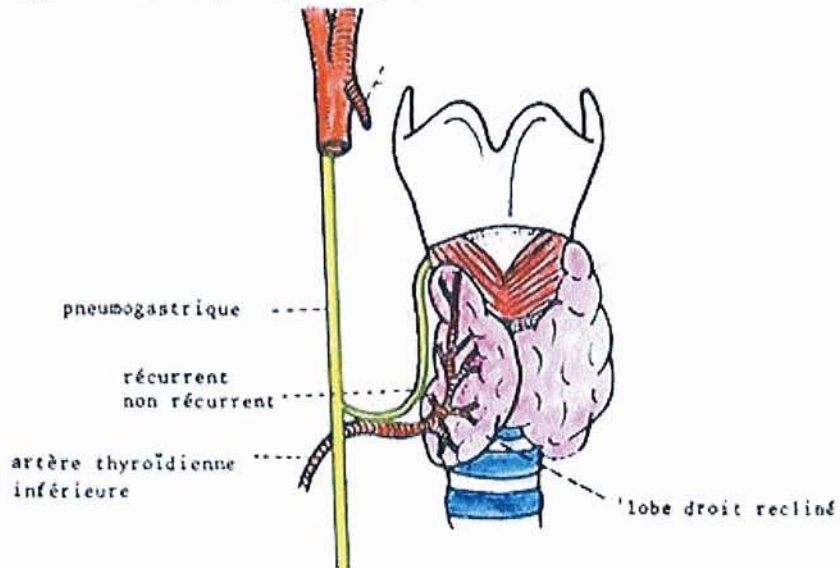
La non récurrence du nerf laryngé inférieur, se détachant directement du pneumogastrique sans faire sa boucle sous-clavière, est une éventualité exceptionnelle qui doit être connue.

Le nerf laryngé inférieur non récurrent est une *variation anatomique rare* <sup>17 18 19</sup>. Elle ne survient qu'à droite (sauf en cas de *situs inversus*). Cette variation peut être liée à une anomalie de développement des arcs branchiaux, entraînant parfois des malpositions vasculaires comme un trajet rétro-œsophagien de l'artère sous-clavière droite, parfois symptomatique sur le plan fonctionnel (*dysphagia lusoria*). Pareille constatation impose un bilan angiographique.

Dans une étude de Toniato et al. <sup>20</sup>, menée de 1981 à 2001, un nerf laryngé inférieur non récurrent a été identifié chez 31 (0,51%) des 6000 patients bénéficiant d'une intervention chirurgicale sur la thyroïde. **Dans tous les cas, l'anomalie était à droite.** Pas de variation anatomique observée sur le côté gauche. Il y avait 3 hommes et 28 femmes. Dans 5 cas, le nerf laryngé non récurrent est né du nerf vague et est descendu dans le larynx par le pôle supérieur de la thyroïde lobe (**type I**), alors que dans 26 cas, il a cheminé avec l'artère thyroïdienne inférieure (**type II**) (Figure n° 3 ) <sup>17</sup>. L'anomalie a été suspectée en préopératoire chez cinq patients : Quatre présentait une dysphagie et un syndrome médiastinal en raison d'un goitre endothoracique. Dans les autres 26 cas, l'anomalie a été détectée en peropératoire. Une paralysie par traumatisme du NLI non récurrent documentée par laryngoscopie indirecte a été observée chez quatre patients (12,9%).



Type I : variété haute, le nerf laryngé inférieur quitte le tronc du nerf vague à hauteur du pôle supérieur thyroïdien.



Type II : variété basse, le nerf laryngé inférieur quitte le tronc du nerf vague au niveau de l'artère thyroïdienne inférieure.

### Figure n ° 3: Les 2 variétés de nerf laryngé non récurrent

(Figure tirée de l'article original : Vuillard B, Gouillat, et Armand. Le nerf laryngé inférieur non récurrent : A propos de quinze cas opératoires. Bull. de l'Assoc. des Anatomistes 62:49 7-505 1978)

# M - Anatomie chirurgicale et recherche du nerf récurrent

## 1 - Principes généraux d'identification du nerf récurrent

Le nerf récurrent n'est pas si fragile qu'il n'admette à son contact une dissection prudente.

Le « danger de l'apercevoir », longtemps mis en avant pour justifier sa non-dissection, n'est plus admis par la plupart des chirurgiens. La plupart des études montre une diminution de 3 à 4 fois du risque de paralysie récurrentielle en cas de visualisation.

Mais à l'inverse, disséquer et isoler à tout prix le nerf récurrent ne s'impose pas toujours et certaines lobectomies peuvent être effectuées en toute sécurité sans visualisation du nerf.

La dissection au contact même de la capsule glandulaire, effectuée en s'aidant de la pince bipolaire, permet, dans de nombreux cas, une lobectomie relativement facile et sans danger pour le nerf<sup>21</sup>.

***Le « GOLD STANDARD » = visualisation et dissection du NLI***

3 types d'abord du nerf récurrent peuvent être envisagés, d'après Randolph<sup>1</sup> :

### 2 - Approche latérale : (Figure n° 3bis A)

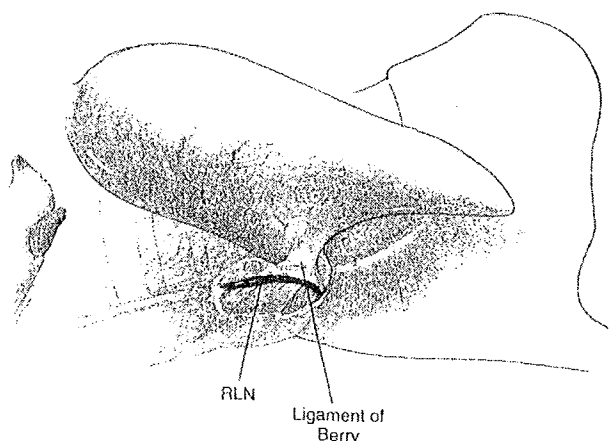
Le nerf récurrent est découvert au niveau de la partie moyenne du lobe thyroïdien après rétraction de celui-ci et ligature de la veine thyroïdienne moyenne. Les points de repère utiles sont la corne inférieure du cartilage thyroïde et le croisement avec l'artère thyroïdienne inférieure.

**Indications** : ce type d'abord se pratique en routine sauf goitre volumineux, *tubercule de Zuckerkanndl* très développé (extension pyramidale de la glande présente sur chaque lobe à la

partie la plus postérieure <sup>22</sup>, sujette à variation anatomique, contractant des rapports étroits avec le nerf récurrent).

**Ses avantages** sont la préservation de la vascularisation de la parathyroïde notamment inférieure et la longueur limitée de dissection du nerf.

**Ses inconvénients** sont représentés par l'impossibilité de réaliser ce type d'approche en cas de reprise chirurgicale (l'exposition latérale est limitée due aux adhérences importantes); les gros goitres rendent difficile ce genre de dissection ; en cas de nerf non récurrent (à droite).



**Figure n° 3bis A : Approche latérale (vue latérale gauche)**

(RLN = Recurrent Laryngeal Nerve = NLI)

### **3 - Approche inférieure :** (Figure n° 3bis B)

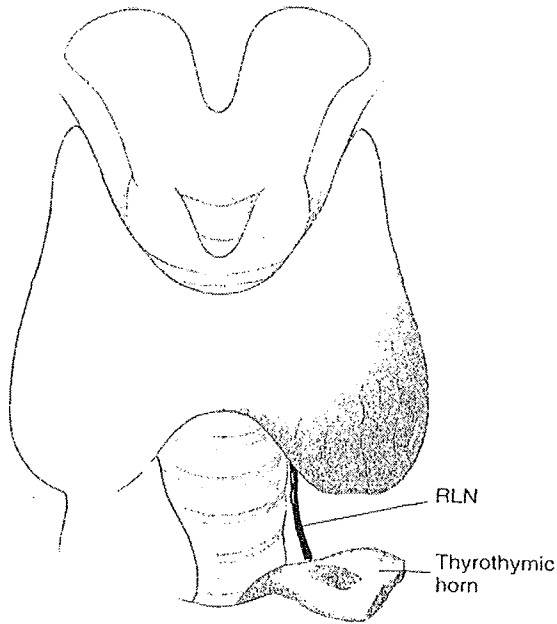
Cette approche a été introduite par Sedgwick et al.<sup>23</sup> puis décrite par Lore et al.<sup>24</sup>.

Le nerf récurrent est identifié au niveau du détroit médiastinal supérieur.

**Indications** : Reprise chirurgicale et goitres cervicaux volumineux.

**Ses avantages** tiennent dans le fait qu'à cet endroit, le nerf est entouré d'un fin tissu aréolaire facile à disséquer (lame thyro-thymique), il se présente sous forme d'un tronc unique avant d'émettre ses branches extra-laryngées. Le nerf a une taille suffisamment importante pour être aisément identifiable et peut être réalisé en cas de gros goitre à prédominance cervicale.

**Ses inconvénients** sont représentés par la longueur de la dissection du nerf récurrent et le risque plus important de dévascularisation de la parathyroïde inférieure.



**Figure n° 3bis B : Approche inférieure**

(RLN = Recurrent Laryngeal Nerve = NLI  
thyrothymic horn = lame thyro-thymique)

#### **4 - Approche supérieure :** (Figure n° 3bis C)

Le nerf récurrent est découvert au niveau de son point d'entrée laryngée sous le constricteur inférieur accompagné des fines attaches du ligament de Gruber.

**Indications :** goitre endothoracique

**Ses avantages :** position la plus constante du nerf dans le cou, seul point d'abord possible en cas de contre-indication ou d'impossibilité à réaliser les 2 autres techniques. On peut s'aider de la palpation de la petite corne du cartilage thyroïde pour estimer son entrée.

**Ses inconvénients :** dissection techniquement plus difficile.

Le nerf peut traverser le ligament de Gruber, et sa dissection peut être rendue difficile du fait du saignement. Le nerf récurrent est disséqué au niveau de ses branches terminales, sa taille et son diamètre sont plus fins. La dissection est relativement plus délicate avec un risque plus important de dévascularisation de la parathyroïde supérieure.

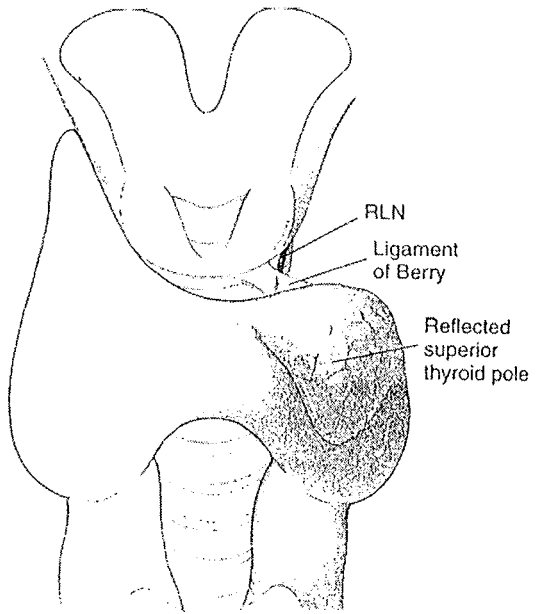


Figure n° 3bis C : Approche  
supérieure

**IV - Techniques  
chirurgicales de  
thyroïdectomie <sup>25</sup>**

## **A - Préparation opératoire**

Le bilan préopératoire doit comporter, en plus des examens biologiques habituels, un dosage de la calcémie, un examen des cordes vocales et une radiographie pulmonaire de face et de profil. Une échographie et/ou une scintigraphie thyroïdienne (si nodule associé à une hyperthyroïdie) et/ou une cytoponction à l'aiguille fine complètent habituellement le dossier médical.

La prémédication et l'anesthésie relèvent de la compétence du médecin-anesthésiste. Sa collaboration est tout particulièrement indispensable en cas d'hyperthyroïdie. Dans ce dernier cas, une préparation médicale jointe à un repos de quelques jours est absolument indispensable.

Si un monitoring récurrentiel est prévu, on demandera au médecin-anesthésiste d'éviter les curares ou autres agents paralytiques (Cf page n°64).

## **B - Installation**

Le malade est installé en décubitus dorsal. Sa tête est surélevée par rapport au corps grâce au proclive, calée en parfaite rectitude par une têtère ou par un simple anneau en caoutchouc, et défléchi par un billot transversal placé sous les épaules. Celles-ci sont abaissées au maximum pour dégager la base du cou.

La désinfection du champ opératoire ne doit pas utiliser de produit iodé susceptible de perturber les épreuves scintigraphiques ou thérapeutiques ultérieures à l'iode radioactif.

Deux champs roulés sont coincés de part et d'autre du cou afin d'éviter une souillure des cheveux, de la nuque, ou du dos. La position de la tubulure reliant le respirateur artificiel et la sonde d'intubation doit permettre au premier aide de faire face au chirurgien, et au second, de se placer à la tête de l'opéré.

La mise en place des champs opératoires stériles doit prévoir l'accès aux aires ganglionnaires cervicales.

Au plan instrumental, la boîte comprend les instruments habituels de la chirurgie cervicale que peuvent utilement compléter une pince à coagulation bipolaire.

On utilise volontiers les lunettes loupes pendant la phase de dissection des nerfs récurrents.

## **C - Incision et décollements cutanés**

L'incision doit être symétrique, car rien n'est plus disgracieux qu'une cicatrice oblique ou décalée.

L'incision doit être adaptée à chaque cas particulier. La longueur et la position de l'incision dépendent de la morphologie du cou, de la hauteur des pôles supérieurs, de l'existence d'un goitre plongeant.

L'incision, tracée sur un cou en hyperextension, apparaît ultérieurement souvent plus basse que prévue.

## **D - Exposition de la loge thyroïdienne**

Une bonne exposition de la loge thyroïdienne est le meilleur garant d'une chirurgie thyroïdienne de qualité. Elle n'impose nullement la section systématique des muscles sous-hyoïdiens. La réclinaison latérale de ces muscles à l'aide d'écarteurs de Farabeuf permet l'exposition et le dégagement de la plupart des goitres.

La section des muscles sous-hyoïdiens ne s'impose que dans quelques cas particuliers :

- pôle ou nodule supérieur très haut situé et coincé sous l'insertion du sterno-thyroïdien ;
- gros goitre hypersécrétant imposant une manipulation minimale du tissu thyroïdien ;
- cancer thyroïdien envahissant le plan musculaire sus-jacent ;
- incident ou difficulté opératoire imposant une action rapide ;
- goitre ancien ayant présenté de nombreuses poussées inflammatoires responsables d'adhérences entre glande et muscles de recouvrement.

La ligne d'accolement des aponévroses cervicales superficielles et moyennes est incisée au bistouri depuis l'angle supérieur du cartilage thyroïde jusqu'à la fourchette sternale.

Cette ligne, dite blanche car avasculaire, est en réalité croisée par les veines anastomotiques des deux jugulaires antérieures qu'il faut lier préalablement. La réclinaison latérale des sterno-cléido-hyoïdiens fait apparaître les fibres musculaires des sterno-thyroïdiens, étalées sur la face superficielle du corps thyroïde. La face profonde de ces muscles est décollée de la glande sous-jacente, au doigt ou aux ciseaux, puis chargée par le grand côté de l'écarteur de Farabeuf.

Classiquement, l'espace décollable compris entre sterno-thyroïdien et corps thyroïde est avasculaire, occupé par de fins tractus fibreux disposés en toile d'araignée qui se tendent lors de la progression du décollement et se laissent aisément déchirer. Il n'est pas rare, cependant, de voir de fins vaisseaux se tendre entre glande thyroïde et face profonde des muscles sterno-thyroïdiens. Il est capital de les repérer et de les coaguler afin d'éviter un hématome postopératoire inattendu. Ce décollement doit être mené jusqu'au bord externe de la glande. En cas de pathologie thyroïdienne invasive, la face profonde des muscles sous-hyoïdiens peut être adhérente aux lobes thyroïdiens.

Dans ces cas précis, on ne dissèque pas les muscles sous-hyoïdiens de la glande thyroïde. Ils sont sectionnés au-dessus et en dessous des zones d'adhérence et sont réséqués en monobloc avec la glande thyroïde.

Ce temps peut rencontrer un obstacle important bien qu'inconstant : la veine thyroïdienne moyenne qui se jette directement dans la veine jugulaire interne. Sa ligature soigneuse libère le bord externe de la glande jusqu'à l'axe trachéo-oesophagien.

Dans les cas mentionnés plus haut où les muscles sous-hyoïdiens doivent être sectionnés, les points techniques suivants doivent être respectés :

- la section musculaire doit être décalée par rapport à l'incision cutanée et n'est effectuée qu'après avoir dégagé la face profonde des muscles afin d'éviter une blessure des vaisseaux thyroïdiens sous-capsulaires souvent dilatés, voire une veine jugulaire interne proche ;
- cette section intéresse aponévrose cervicale superficielle, veine jugulaire antérieure, sterno-cléido-hyoïdien, omo-hyoïdien et sterno-thyroïdien (dont les fibres sont d'ailleurs souvent dilacérées par l'expansion du goitre) ; les veines jugulaires antérieures seront liées préalablement par des points transfixiants ;
- cette incision doit être effectuée haute, en regard du cricoïde, de façon à éviter la branche descendante du XII qui aborde ces muscles à leur moitié inférieure ;
- après hémostase, les tranches de section sont repérées sur pinces car elles ont tendance à se rétracter.

### **Temps suivants**

Ils sont fonction du type de thyroïdectomie réalisé. Dans tous les cas, il est préférable de parfaitement repérer la ligne médiane au dessus et en dessous de l'isthme thyroïdien. Ceci est particulièrement important lorsqu'un goitre volumineux déforme et déplace l'axe laryngotrachéal. C'est aussi l'occasion de disséquer et d'examiner les espaces pré-laryngés et

prétrachéaux et d'envoyer toute adénopathie suspecte en examen anatomopathologique extemporané.

### **Fermeture**

L'irrigation du lit opératoire au sérum tiède visualise les points hémorragiques et en facilite l'hémostase élective. On peut alors demander au médecin-anesthésiste de bien vouloir réaliser quelques ventilations à pression positive de manière à démasquer un saignement veineux occulte.

Le drainage n'est pas spécifiquement nécessaire durant la chirurgie de la thyroïde sauf en cas de section des muscles sous-hyoïdiens et lorsqu'un volumineux goitre a été réséqué.

La mise en place d'un ou de deux drains aspiratifs du type Jost-Redon se fait alors en les faisant sortir dans la région présternale médiane ou dans l'alignement de la cicatrice en prenant soin de ne pas transfixier la veine jugulaire externe. Ces drains seront laissés en place 2 à 3 jours afin de favoriser l'évacuation des hématomes et l'application des différents plans. (Certaines équipes prônent l'absence de drainage, ce qui limite la durée d'hospitalisation)

La réfection des plans musculaires et aponévrotiques doit être soignée.

Après suppression de l'hyperextension cervicale, la fermeture de la cicatrice s'effectue par suture :

- soit de la peau en un ou deux plans, à points séparés, aux agrafes ou à la colle Dermabond® (cyanoacrylate)
- soit au surjet intradermique ;
- soit par des points séparés résorbables sous-cutanés puis des *Steri-Strip*® sur la peau placés perpendiculairement à la cicatrice.

## **D - Lobo-isthmectomies et thyroïdectomies totales**

### **1 - Isthmectomie**

Dans une thyroïdectomie totale, elle peut utilement décomposer l'intervention en deux temps distincts. Elle doit tenir compte de l'insertion de la pyramide de Lalouette dont l'exérèse doit toujours être soignée et complète.

Dans la lobo-isthmectomie, elle est effectuée en position paramédiane, controlatérale au lobe opéré.

L'axe trachéal est repéré au doigt. Le bord inférieur de l'isthme thyroïdien est chargé et récliné vers le haut par un écarteur de Farabeuf. La face antérieure de la trachée est dégagée aux ciseaux dans l'espace avasculaire compris entre les veines thyroïdiennes inférieures droites et gauches (comme pour une trachéotomie). Le seul danger, ici, est représenté par la très inconstante artère thyroïdienne moyenne de Neubauer, qui se détache directement de la crosse de l'aorte et pallie l'absence pathologique d'une ou des deux artères thyroïdiennes inférieures.

Le bord supérieur de l'isthme est ensuite repéré puis libéré après avoir noté la position de la pyramide de Lalouette et lié l'arcade artérioveineuse sus-isthmique qu'accompagnent parfois quelques petits ganglions delphiens. La face profonde de l'isthme est progressivement décollée du plan trachéal, aux ciseaux ou à l'aide d'une pince de Kelly. L'hémorragie qui peut en résulter n'a pas de conséquence grave. Le bistouri électrique ou la lame froide sectionne ensuite l'isthme dégagé et clampé par deux pinces de Kelly. En cas d'isthme très développé, il est nécessaire d'utiliser plusieurs pinces pour clamper toute la hauteur glandulaire, voire le bistouri électrique. Un noeud appuyé assure l'hémostase des tranches de section et constitue un fil tracteur.

À partir de la section isthmique, il est facile de dégager rapidement, et des deux côtés, la face profonde du lobe thyroïdien de la face latérale de la trachée jusqu'à sa zone d'adhérence représentée par le ligament de Gruber. La libération de cet espace intertrachéothyroïdien s'effectue aisément en restant strictement au contact de la trachée. Elle ne rencontre que quelques petits vaisseaux faciles à coaguler, sauf à la jonction laryngotrachéale occupée par une série de vaisseaux perforants. Cette dissection peut ainsi être poussée sans danger jusqu'à la zone d'attache serrée de la glande à l'axe cricotrachéal, sur laquelle nous reviendrons plus loin.

## **2 - Libération du pôle inférieur**

L'attaque du pôle inférieur suit naturellement l'isthmectomie. Une traction discrète exercée vers le haut par le fil isthmique suffit à dégager les veines thyroïdiennes inférieures que l'on doit lier puis sectionner au contact du parenchyme glandulaire. Il est toujours préférable, lors de la dissection du pôle inférieur de la thyroïde, d'identifier la parathyroïde inférieure qui est classiquement située au pôle inférieur et latéral de la thyroïde. À cause des variations

anatomiques des glandes parathyroïdes ou lorsque la parathyroïde inférieure ne peut être clairement identifiée, le chirurgien doit prendre le plus grand soin pour disséquer le pôle inférieur de la thyroïde en refoulant la graisse à son contact. Cette technique permet la préservation de la glande parathyroïde inférieure avec sa vascularisation au sein de la graisse périthyroïdienne.

La libération du pôle inférieur mobilise tout le lobe latéral selon son axe vertical et donne ainsi accès à sa face postérieure.

### **3 - Libération de la face postérieure**

Cette étape essentielle de l'intervention peut être schématiquement et artificiellement décomposée en trois temps :

- découverte de l'artère thyroïdienne inférieure ;
- recherche du nerf récurrent ;
- réclinaison des glandes parathyroïdes.

### **4 - Découverte de l'artère thyroïdienne inférieure**

L'artère thyroïdienne inférieure mérite d'être recherchée car sa dissection et sa poursuite conduisent inmanquablement au nerf récurrent.

L'artère thyroïdienne inférieure ne doit pas être liée de principe mais simplement chargée. Elle assure, en effet, dans neuf cas sur dix, la vascularisation terminale des glandes parathyroïdes. Certes, sa ligature n'a pas de conséquence fonctionnelle grave en cas de lobectomie unilatérale, mais l'incertitude histologique qui existe à ce temps de l'intervention justifie la sauvegarde de principe de l'irrigation des glandes parathyroïdes.

Le rapport anatomique le plus constant de l'artère thyroïdienne inférieure paraît être le tubercule antérieur de l'apophyse transverse particulièrement saillant en C6. Ce tubercule, encore appelé tubercule de Chassaignac, se situe en regard du sommet de la boucle à convexité supérieure que décrit l'artère.

Elle émerge de la face profonde de la carotide primitive. Elle présente alors un trajet transversal sinueux avant de se diviser au contact du corps thyroïde qu'elle aborde un peu en dessus de son bord inférieur. Du côté gauche, il faut se méfier d'une crosse de canal thoracique anormalement élevée.

Une fois découverte, l'artère est chargée sur un lacs passé à l'aide d'un dissecteur. Une traction douce exercée sur ce lacs tend l'artère dont la dissection amène au temps suivant.

## **5 - Recherche du nerf récurrent (traitée page n° 20)**

## **6 - Réclinaison des glandes parathyroïdes**

– Points importants.

Le danger d'hypoparathyroïdie postchirurgicale est plus important que classiquement, moins du fait des accidents précoces, aisément corrigés et imposant une surveillance systématique, que d'une évolution possible à bas bruit vers un déficit chronique. Dans les deux cas, c'est moins l'exérèse par excès de ces glandes que leur dévascularisation accidentelle qui est en cause.

C'est lors de l'attaque de la lame cellulo-graisseuse qui va le mener sur le nerf récurrent que le chirurgien doit identifier toute structure susceptible de ressembler aux parathyroïdes. Celles-ci se présentent sous forme de petits amas ocre ou jaune chamois, lisses et brillants, compacts ou aplatis, et de consistance élastique. Leur préservation repose d'une part sur l'abord prudent de la face postérieure de la thyroïde et, d'autre part, sur le contrôle des pédicules artériels au contact même de la glande. Lors de l'extraction du pôle inférieur, la glande parathyroïde, en position inférieure, est située pratiquement au contact des veines thyroïdiennes inférieures. Il faut donc lier au contact du parenchyme les vaisseaux qui en naissent et se contenter d'abaisser prudemment à la compresse la structure glandulaire. La parathyroïde en position haute est toujours située en dessous du point de pénétration laryngé du nerf et plus profondément que lui.

Le danger siège surtout le long du bord postéro-interne et à la face postérieure du pôle inférieur, là où le lobe contracte des adhérences avec les deux premiers anneaux trachéaux. La section de cette zone d'adhérence, c'est-à-dire du ligament de Gruber et de l'artériole qu'il contient, découvre la partie terminale du récurrent et l'artère de la parathyroïde dans sa variété moyenne.

## **7 - Libération du pôle supérieur et découverte du nerf laryngé externe**

Le pédicule vasculaire supérieur doit être bien individualisé avant d'être ligaturé le plus bas possible. En effet :

– il n'aborde pas toujours la glande au sommet du pôle et celui-ci peut être bilobé ; une ligature grossière risquerait de laisser en place du parenchyme thyroïdien ;

– le nerf laryngé externe, branche du laryngé supérieur, contracte avec le pédicule laryngé supérieur des rapports variables : le plus souvent, le nerf chemine à la face externe du constricteur inférieur, distinct du pédicule vasculaire, en dehors de la capsule thyroïdienne ; parfois, il adhère à l'artère thyroïdienne supérieure et chemine alors à l'intérieur de la capsule thyroïdienne ; plus rarement, enfin, il traverse les branches de l'artère thyroïdienne supérieure. Ces considérations anatomiques imposent donc une dissection claire du pédicule thyroïdien supérieur afin d'éviter une atteinte du nerf laryngé externe, qui se traduit par une modification du timbre parfois très mal supportée.

La parathyroïde supérieure est individualisée dans la graisse péricapsulaire dans la région postérolatérale du pôle supérieur. Il est préférable de ne pas l'isoler de la graisse environnante et de laisser une étendue de tissu latéralement et postérieurement à la parathyroïde supérieure de façon à préserver sa vascularisation. La branche postérieure de l'artère thyroïdienne supérieure, qui vascularise la parathyroïde supérieure, doit être préservée de principe. Même en cas d'ischémie, la coloration de la parathyroïde peut rester inchangée. C'est la raison pour laquelle il est important d'évaluer si la vascularisation de la parathyroïde a été préservée : si la parathyroïde n'a pas été isolée de la graisse environnante, si elle a une bonne coloration et s'il persiste du tissu non disséqué latéralement, il est raisonnable de penser que sa vascularisation et sa fonction seront préservées en période postopératoire. Le muscle cricothyroïdien et son aponévrose, sur lequel repose le pôle supérieur de la glande thyroïde et auquel celui-ci adhère parfois, notamment en cas de phénomènes inflammatoires anciens et répétés, doivent être respectés. Une blessure à leur niveau équivaut à une atteinte du nerf laryngé externe.

La petite branche de l'écarteur de Farabeuf récline latéralement l'insertion supérieure du sternothyroïdien. Le pédicule vasculaire supérieur va être atteint en restant strictement au contact de la glande mais à distance du muscle cricothyroïdien. Le bord antérieur du lobe est libéré en s'aidant du doigt ou de la pointe des ciseaux entrouverts. Le versant interne est pareillement dégagé du muscle cricothyroïdien qu'il faut soigneusement respecter. Le dégagement postéroexterne, facilité par le clivage préalable de la face latérale du lobe, doit s'assurer qu'il ne reste pas de parenchyme. Un dissecteur fin, passé de dedans en dehors, isole le pédicule. La ligature est effectuée basse, au contact direct du parenchyme glandulaire afin d'éviter toute lésion du nerf laryngé externe. La ligature est double vers le haut, simple vers le bas.

## **F - Lobectomie subtotale par création d'un mur postérieur (ou « façade »)**

Le principe du mur postérieur est de laisser en place une lame de tissu thyroïdien recouvrant et donc protégeant la zone d'épanouissement de l'artère thyroïdienne inférieure, du nerf récurrent, et des parathyroïdes.

Une couronne de pinces hémostatiques est placée sur la périphérie de la ligne d'entame. Mordant de quelques millimètres le corps thyroïde, disposées à 1 cm les unes des autres, elles définissent ainsi un plan de coupe « métallique » grossièrement horizontal qui passe à l'union des faces externe et postérieure du lobe, au-dessus et en avant de la corne inférieure du cartilage thyroïde, et contourne le pôle inférieur en avant des branches d'épanouissement de l'artère thyroïdienne inférieure. Ce plan est donc nettement antérieur à la ligne récurrentielle et affleure le niveau de la face antérieure de la trachée sur lobe extériorisé.

Le parenchyme est ensuite sectionné en avant des pinces par le bistouri manié à plat et horizontalement sans jamais dépasser le bec de la pince. Une deuxième couronne de pinces est ensuite placée en dedans et en avant de la première, laissée en place. Ainsi laisse-t-on une lame de tissu thyroïdien de 1 cm d'épaisseur environ, correspondant à la face postérieure du lobe et à la face interne adhérente à la trachée. (*La coagulation à la pince bipolaire est à déconseiller en raison d'une part de la possibilité d'une chute d'escarres secondaire, d'autre part de la proximité du récurrent*)

Cette hémostase systématique est complétée par une suture-capitonnage rapprochant bord à bord les lèvres latérales de la surface thyroïdienne cruentée. Il importe cependant de ne pas passer les points trop profonds pour ne pas léser le nerf récurrent sous-jacent.

## **G - Techniques vidéo-assistées**

Différentes techniques de chirurgie endoscopique thyroïdienne ont été décrites depuis 1998. Le but de ces techniques vidéoassistées est de réduire la taille de la cicatrice cervicale et de diminuer la durée d'hospitalisation.

La technique de *minimally invasive video-assisted thyroidectomy* (MIVAT) a été décrite par Miccoli et al.<sup>26-29</sup> ainsi que par Cougard et al.<sup>30,31</sup> qui eux, ont décrit la technique avec dissection gazeuse ou « pneumo-cou ». (Figure n° 4)

Nous décrivons la technique de Miccoli et al. *sans dissection gazeuse* : l'intervention est réalisée sous anesthésie générale sur un patient en décubitus dorsal sans hyperextension du cou. Une incision de 1,5 cm est réalisée environ 2 cm au-dessus du creux sus-sternal. La ligne blanche avasculaire est incisée sur au moins 3 cm. Les muscles sous-hyoïdiens sont réclinés à l'aide d'un écarteur placé à leur face profonde. Un autre écarteur est placé directement sur le lobe thyroïdien en direction de la ligne médiane. La dissection du lobe thyroïdien est effectuée à l'aide d'instruments chirurgicaux conventionnels à travers l'incision cutanée. Deux écarteurs maintiennent cet espace de dissection. À partir de ce temps opératoire, l'intervention est réalisée par voie endoscopique, *sans dissection gazeuse*. Un endoscope de 5 mm de diamètre et à 30° est utilisé. Les pédicules vasculaires sont liés à l'aide de clips ou avec une pince bipolaire (ou *Harmonic Scalpel®* de Johnson & Johnson Gateway). La veine thyroïdienne moyenne ou de petites veines entre la veine jugulaire interne et la capsule thyroïdienne sont ligaturées. Le pédicule supérieur est ensuite exposé. On exerce une traction du lobe vers le bas. Les vaisseaux sont ligaturés de manière sélective après visualisation de la branche externe du nerf laryngé supérieur. Les vaisseaux du pôle inférieur de la thyroïde sont ensuite ligaturés.

On effectue ensuite une traction médiale du lobe, du nerf récurrent et les parathyroïdes. Une fois le lobe libéré, il est extrait du cou par une traction délicate à travers l'incision initiale. La dissection du lobe de la trachée puis l'isthmectomie sont réalisées. Le lobe est extrait après un dernier contrôle du nerf récurrent. L'incision cutanée est fermée par deux points sous-cutanés et des *Steri-Strip®*. Le drainage de la loge de thyroïdectomie n'est pas nécessaire.

Les critères de sélection pour ce type d'intervention sont : taille du nodule inférieure à 30 mm, volume du lobe thyroïdien inférieur à 20 mL, absence de thyroïdite, de chirurgie cervicale ou d'irradiation.

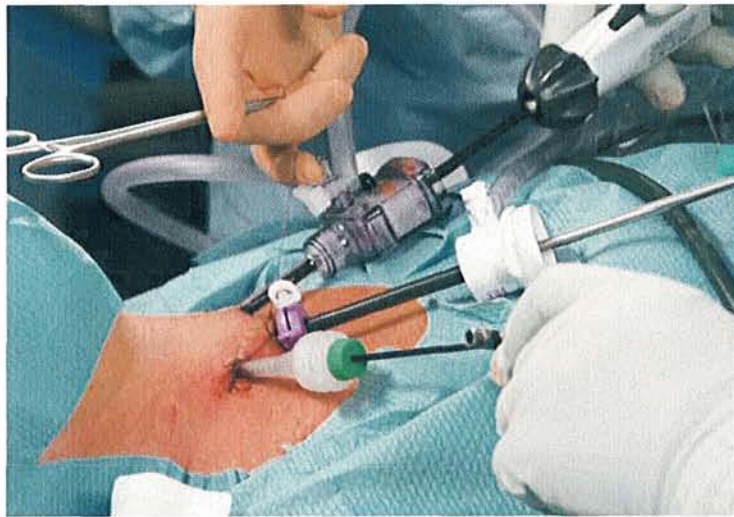

Figure n° 4: Minimally invasive video-assisted thyroidectomy (MIVAT)

## **H - Suites opératoires**

La surveillance postopératoire immédiate doit porter sur les éléments suivants : pouls, tension artérielle, température, respiration et surtout drain aspiratif et région cervicale antérieure. En effet, une hémorragie secondaire avec hématome compressif représente la complication la plus habituelle de cette chirurgie imposant une action immédiate. Au plan biologique, une calcémie est systématiquement demandée après toute thyroïdectomie totale ou subtotale.

Dans l'éventualité la plus fréquente, une dysphagie douloureuse avec fébricule à 38 °C et quelques quintes de toux sont volontiers observées durant les deux premiers jours. La dysphonie fréquemment notée durant cette période ne traduit souvent qu'un discret traumatisme de la sonde d'intubation. Les drains aspiratifs sont enlevés au troisième jour, les fils au septième.

## **I - Complications**

Les complications chirurgicales comprennent principalement les lésions nerveuses (nerfs laryngés inférieur et supérieur), et l'hypoparathyroïdisme. D'autres complications non spécifiques comme une hémorragie, une infection, un sérome ou l'apparition de cicatrice chéloïde peuvent être rencontrées.

L'hypocalcémie est la complication postopératoire la plus fréquente après thyroïdectomie totale.

La paralysie du nerf laryngé inférieur, plus rare mais potentiellement catastrophique si elle est bilatérale <sup>32</sup>, sera traitée page n° 45.

# **V - Rappels**

## **neurophysiologiques**

## A - Rappels sur l'émission vocale

Lors de la respiration calme, qui est un phénomène automatique et passif, les cordes vocales sont ouvertes.

**Lors de l'émission vocale**, qui se produit sur la phase d'expiration, les cordes vocales vont d'abord se rapprocher en position de fermeture, grâce aux cartilages aryénoïdes.

La pression de la colonne d'air expiratoire (pression sous glottique) se heurte à un obstacle (fermeture des cordes). Elle va augmenter et contraindre les bords libres des cordes à s'écarter légèrement, laissant passer une petite quantité d'air ou puff.

Ce puff d'air aussitôt libéré, les bords libres vont à nouveau se rapprocher, à la fois :

- sous l'action de la diminution de la pression sous glottique,
- par *effet Bernouilli* (effet de rétro-aspiration de la muqueuse cordale)
- et grâce à l'élasticité propre des cordes vocales.

Le phénomène va se reproduire de façon périodique car la pression sous glottique augmente à nouveau, les cordes étant refermées, créant ainsi une nouvelle vibration.

L'énergie aérienne se transforme en énergie acoustique.

Les puffs d'air libérés successivement vont créer le son laryngé, assimilé à une impulsion acoustique, qui a une structure discontinue. Son rythme détermine la fréquence de la voix, son amplitude l'intensité, sa forme le timbre.

Ces petits mouvements très rapides de fermeture ouverture des cordes vocales représentent la fréquence fondamentale de la voix (nombre de vibration par seconde exprimé en Hertz).

En plus de ces mouvements d'ouverture fermeture, la muqueuse cordale va être soulevée par le passage de l'air et onduler, en glissant sur le ligament sous jacent.

**La vibration des cordes vocales est représentée par ce double phénomène :**

- a) l'écartement et le rapprochement des bords libres des cordes vocales ou amplitude vibratoire,
- b) l'ondulation de la muqueuse.

On compare le fonctionnement des cordes vocales à celui d'un oscillateur à faible degré d'amortissement avec 3 composantes : horizontale (amplitude), verticale (soulèvement du bord libre) et ondulation muqueuse.



























































































































































